

**Экзаменационный билет № 1**  
**для проведения государственной итоговой аттестации**

**Ознакомьтесь с ситуацией и дайте развернутые ответы на вопросы**

Пациент 45 лет, по профессии программист, обратился к участковому врачу с жалобами на боли в эпигастральной области, преимущественно натощак и в ночное время, заставляющие его просыпаться, а также на почти постоянную изжогу, чувство тяжести и распираания в эпигастральной области после приема пищи, изжогу, отрыжку кислым, тошноту. Из анамнеза известно, что пациент много курит, злоупотребляет кофе, питается нерегулярно. Часто бывают обострения хронического фарингита. Болен около трех лет. Не обследовался, лечился самостоятельно (принимал фитотерапию).

При осмотре: состояние удовлетворительное. ИМТ 32,0 кг/м<sup>2</sup>. Кожные покровы чистые, обычной окраски. Температура тела нормальная. Зев – миндалины, задняя стенка глотки не гиперемированы. В легких дыхание везикулярное, хрипов нет. Тоны сердца приглушены, ритмичные, ЧСС – 70 уд.в мин., АД – 120/80 мм рт.ст. Живот участвует в акте дыхания, при пальпации мягкий, болезненный в эпигастральной области, напряжения мышц живота нет, симптом поколачивания по поясничной области отрицательный.

ЭФГДС: пищевод свободно проходим, утолщены продольные складки, очаговая гиперемия слизистой дистального отдела пищевода, кардия смыкается не полностью. В желудке натощак содержится небольшое количество светлой секреторной жидкости и слизи. Складки слизистой оболочки желудка утолщены, извитые. Луковица 12-перстной кишки деформирована, на задней стенке выявляется дефект слизистой до 0,5 см в диаметре. Края дефекта имеют четкие границы, гиперемированы, отёчны. Дно дефекта покрыто фибринозными наложениями белого цвета. Постбульбарные отделы без патологии.

Уреазный тест на наличие *H. pylori* – положительный.

**Вопросы:**

1. Предположите наиболее вероятный диагноз ( том числе, по МКБ-10).
2. Обоснуйте поставленный Вами диагноз.
3. Составьте и обоснуйте план дополнительного обследования пациента.
4. Какое лечение Вы бы рекомендовали пациенту в составе комбинированной терапии. Обоснуйте свой выбор.
5. Необходимо ли взять пациента на диспансерный учет? Что нужно назначить пациенту в качестве профилактической терапии «по требованию» при появлении симптомов, характерных для обострения язвенной болезни?

**Экзаменационный билет №2**  
**для проведения государственной итоговой аттестации**

**Ознакомьтесь с ситуацией и дайте развернутые ответы на вопросы**

Больной Ф. 78 лет вызвал участкового врача на дом с жалобами на приступы сердцебиения, перебои в работе сердца, которые сопровождаются слабостью, одышкой. Приступы аритмии стали беспокоить последние шесть месяцев, продолжительностью несколько минут, проходят самостоятельно при перемене положения тела.

Из анамнеза известно, что последние несколько лет стала снижаться память, редко отмечает повышение АД до 160/90 мм рт. ст. Перенесённые заболевания: язвенная болезнь двенадцатиперстной кишки, очаговая пневмония. В настоящее время – пенсионер, работал преподавателем в вузе. Вредных привычек не имеет.

При осмотре состояние больного средней тяжести. Телосложение правильное, рост – 168 см, вес – 70 кг.

Форма грудной клетки коническая, дыхание свободное через нос. Заметна пульсация шейных вен. ЧД – 17 уд/мин. При перкуссии звук ясный, легочный, границы легких в пределах нормы. При аускультации дыхание жесткое, хрипов нет.

Система кровообращения. Границы относительной сердечной тупости: правая – правый край грудины, левая – на 1 см кнутри от левой среднеключичной линии, верхняя - верхний край III ребра. При аускультации тоны сердца приглушены, ритмичные. ЧСС – 112 уд/мин, дефицит пульса. АД – 130/80 мм рт. ст.

Живот мягкий, безболезненный во всех отделах. Печень не пальпируется, размеры по Курлову – 9x8x7 см.

Общий анализ крови и мочи без патологии. В биохимическом анализе крови определяется высокий уровень холестерина.

Записана ЭКГ: зубцы Р во всех отведениях отсутствуют. Между комплексами QRS, мелкие волны «f», частота желудочков 110-150 в минуту.

#### **Вопросы:**

1. Какое нарушение ритма у больного?
2. С какими наджелудочковыми аритмиями необходимо провести дифференциальный диагноз.
3. Какие дополнительные методы обследования вы назначите больному? Обоснуйте ответ.
4. На основании каких параметров оценивается риск развития инсульта и системных тромбоэмболий (ТЭО) у данного больного? Является ли необходимым назначение антикоагулянтов у данного больного?
5. Перечислите, что относится к сердечно-сосудистым и другим состояниям, ассоциирующимся с фибрилляцией предсердий; назовите какие состояния ассоциируются с развитием фибрилляции предсердий у данного больного.

### **Экзаменационный билет № 3 для проведения государственной итоговой аттестации**

#### **Ознакомьтесь с ситуацией и дайте развернутые ответы на вопросы**

Больная С. 47 лет на приеме терапевта по поводу постоянных, усиливающихся после погрешностей в диете болей в верхней половине живота, временами с иррадиацией в спину, похудание.

В 40-летнем возрасте перенесла холецистэктомию по поводу калькулезного холецистита. Через полгода после операции появились почти постоянные, усиливающиеся после погрешностей в диете боли в верхней половине живота, временами с иррадиацией в спину. При применении спазмолитиков и при соблюдении диеты самочувствие улучшалось. Последние 1,5-2 года присоединился практически постоянный неоформленный стул, стала терять вес (похудела на 8 кг за 2 года). На протяжении этого же времени возникал зуд промежности, стала больше пить жидкости, участились мочеиспускания.

При осмотре состояние больной удовлетворительное. Телосложение правильное, незначительно повышенного питания. Рост – 175 см, вес – 90 кг, ИМТ – 29 кг/м<sup>2</sup>. Голени пастозны. При сравнительной перкуссии легких определяется легочный звук. Аускультативно дыхание жесткое, проводится во все отделы. Тоны сердца приглушены, ритмичные, шумы не выслушиваются. ЧСС=80 уд/мин, АД - 156/85 мм рт. ст. Язык влажный, у корня обложен белым налетом. При поверхностной пальпации живота отмечается некоторая болезненность в эпигастрии и в правом подреберье. Симптомов раздражения брюшины нет. При глубокой пальпации пальпируется сигмовидная кишка в виде умеренно подвижного безболезненного цилиндра, диаметром 1,5 см. Имеется болезненность в зоне Шоффара. Положительный симптом Керте, симптом Мейо-Робсона. При перкуссии живота — тимпанит. Размеры печени по Курлову – 15x13x11 см. Печень выступает из-под реберной дуги на 3-4 см, край умеренной плотности, безболезненный. Симптом Пастернацкого отрицательный с обеих сторон.

#### **Вопросы:**

1. Сформулируйте предварительный диагноз ( том числе, по МКБ-10).

2. Поражение какого органа можно предположить, и с чем это связано?
3. Какие дополнительные методы обследования необходимо назначить пациенту.
4. Определите тактику лечения больного, **экспертиза трудоспособности, диспансерное наблюдение, профилактика**
5. С какими заболеваниями необходимо проводить дифференциальный диагноз при хроническом панкреатите. **Определите показания к госпитализации**

Декан лечебного факультета  
доцент

Г.П. Никулина

И.о. проректора по учебной деятельности,  
профессор

А.Б. Ходжаян

**Экзаменационный билет № 4  
для проведения государственной итоговой аттестации**

**Ознакомьтесь с ситуацией и дайте развернутые ответы на вопросы**

Больной 25 лет, водитель, обратился к участковому терапевту с жалобами на появление эпизодов удушья с затрудненным выдохом, кашель с трудно отделяемой мокротой практически ежедневно. Приступы удушья возникают 2-3 раза в неделю чаще ночью и проходят спонтанно через час с исчезновением всех симптомов. Незначительная одышка при физической нагрузке. Лекарства не принимал. Считает себя больным около 3 мес. За медицинской помощью обратился впервые. С детства частые бронхиты с обострениями в весенне-осенний периоды. Другие хронические заболевания отрицает. Операций, травм не было. Курит по 1,5 пачки в день 5 лет. У матери бронхиальная астма, у отца гипертоническая болезнь.

Аллергологический анамнез не отягощен. Профессиональных вредностей не имеет.

При физикальном осмотре: состояние больного лёгкой степени тяжести. Температура тела 36,7°C. Кожные покровы чистые, влажные. Рост 175 см, вес 81 кг. Периферические л/узлы не увеличены. Щитовидная железа не увеличена. Грудная клетка нормостеническая. При пальпации грудная клетка безболезненна. ЧД – 18 в минуту. При перкуссии – ясный легочный звук. Границы относительной тупости сердца: в пределах нормы. При аускультации – дыхание везикулярное, проводится во все отделы, выслушивается небольшое количество сухих, рассеянных, высокодискантных хрипов. Тоны сердца ясные, ритмичные. Пульс 80 уд/мин удовлетворительного наполнения и напряжения. АД – 120/80 мм рт.ст. При пальпации живот мягкий, безболезненный. Размеры печени по Курлову: 10х9х7 см. Дизурических явлений нет.

**Вопросы:**

1. Предварительный диагноз (**том числе, по МКБ-10**).
2. Составьте план лабораторно-инструментального обследования.
3. План лечебных мероприятий.
4. Проведение врачебно-трудовой экспертизы (ВТЭ), противопоказанные виды труда.
5. Укажите показания к неотложной госпитализации у пациента.

Декан лечебного факультета  
доцент

Г.П. Никулина

И.о. проректора по учебной деятельности,  
профессор

А.Б. Ходжаян

Билет разработан в соответствии с программой ГИА по специальности 31.05.01 Лечебное дело, утвержденной на заседании Ученого совета лечебного факультета ФГБОУ ВО СтГМУ 21.12.2021 г. (протокол №4)

Федеральное государственное бюджетное образовательное учреждение высшего образования  
«Ставропольский государственный медицинский университет»  
Министерства здравоохранения Российской Федерации

**Экзаменационный билет № 5**  
**для проведения государственной итоговой аттестации**

Направление подготовки, 31.05.01 Лечебное дело  
специальность

Направленность Медицинская и организационно-управленческая деятельность  
(специализация) врача-лечебника

**Ознакомьтесь с ситуацией и дайте развернутые ответы на вопросы**

Пациент А.Т. 49 лет, инженер, обратился к участковому терапевту с жалобами на эпизодическое повышение АД до 150/90-160/95 мм рт. ст., сопровождающееся головными болями в затылочной области. По совету своих знакомых при плохом самочувствии, связанном с высоким АД, принимает эналаприл по 10 мг. Кроме того, в последние 2-3 мес. стал отмечать появление ноющих болей в области икроножных мышц при ходьбе на расстоянии 250-300 метров, купирующихся в покое.

Считает себя больным около 2-х лет, когда впервые появились вышеуказанные жалобы. Ранее не обследовался. Систематической терапии не получает. Максимальные цифры АД – 170/100 мм рт ст. Около 10 лет назад была выявлена язвенная болезнь 12-перстной кишки, после курса консервативной терапии обострений больше не было. Другие хронические заболевания отрицает. Курит около ½ пачки в день – 30 лет. Алкоголь употребляет умеренно. Семейный анамнез: мать страдает ИБС, ГБ; отец умер в возрасте 62 лет от инфаркта миокарда. Операций, травм не было.

При физикальном осмотре состояние удовлетворительное. Кожные покровы и видимые слизистые не изменены. Рост 172 см, вес 80 кг, ИМТ – 27 кг/м<sup>2</sup> Периферические л/узлы не увеличены. Щитовидная железа б/о. При сравнительной перкуссии в симметричных участках грудной клетки звук ясный лёгочный. Топографическая перкуссия – границы лёгких в пределах нормы. ЧДД – 18 в минуту. При аускультации лёгких везикулярное дыхание, хрипов нет. Границы сердца не изменены. Тоны сердца ясные, акцент 2-го тона над аортой. Ритм сердца правильный, прерываемый единичными экстрасистолами. ЧСС – 70 уд/мин, АД – 150/90 мм рт.ст. Живот при пальпации мягкий, безболезненный. Печень не пальпируется. Поколачивание области почек безболезненное с обеих сторон. Дизурических явлений нет.

**Вопросы:**

1. Предположите наиболее вероятный диагноз ( том числе, по МКБ-10).
2. Обоснуйте поставленный Вами диагноз.
3. Составьте и обоснуйте план дополнительного обследования пациента. **Определите показания к госпитализации**
4. Препараты каких группы антигипертензивных лекарственных средств Вы бы рекомендовали пациенту в составе комбинированной терапии? Обоснуйте свой выбор.
5. Какие комбинации групп гипотензивных препаратов противопоказаны данному пациенту?

Декан лечебного факультета  
доцент

Г.П. Никулина

И.о. проректора по учебной деятельности,  
профессор

А.Б. Ходжаян

Билет разработан в соответствии с программой ГИА по специальности 31.05.01 Лечебное дело, утвержденной на заседании Ученого совета лечебного факультета ФГБОУ ВО СтГМУ 21.12.2021 г. (протокол №4)

Федеральное государственное бюджетное образовательное учреждение высшего образования  
«Ставропольский государственный медицинский университет»  
Министерства здравоохранения Российской Федерации

**Экзаменационный билет № 6**  
**для проведения государственной итоговой аттестации**

Направление подготовки, 31.05.01 Лечебное дело  
специальность

Направленность Медицинская и организационно-управленческая деятельность  
(специализация) врача-лечебника

**Ознакомьтесь с ситуацией и дайте развернутые ответы на вопросы**

При проведении диспансеризации у женщины 50 лет (вес 98 кг, рост 164 см) выявлено: гликемия натощак 6,9 ммоль/л, в общем анализе мочи (ОАМ) – уд.вес 1015, желтая, прозрачная, белок – 0,15 г/л, сахар +++++, эритроциты 1-2 в п/зр, лейкоциты 3-5 в п/зр, эпителий плоский 3-5 в п/зр.

На момент осмотра жалоб активно не предъявляет. В течение последних 6 месяцев периодически отмечала повышение АД до 140/90 – 150/95 мм рт. ст. Гипотензивную терапию не получала. Семейный анамнез: мать – 69 лет страдает АГ, СД 2 типа; отец – умер в 60 лет, ИМ. При анкетировании наличие соматической патологии отрицает. Вредные привычки отрицает.

Объективно: состояние относительно удовлетворительное. Телосложение правильное. ИМТ – 37 кг/м<sup>2</sup>. Окружность талии – 104 см. Кожные покровы обычного цвета, чистые. Видимые слизистые бледно-розовые. Периферические л/узлы не пальпируются. Дыхание везикулярное, хрипов нет. ЧДД = 16 в мин. Тоны сердца ясные, ритм правильный. ЧСС – 72 в мин. Гемодинамика стабильная. АД – 140/90 мм.рт.ст. Живот мягкий, безболезненный во всех отделах. Печень – по краю рёберной дуги. Селезёнка не пальпируется. Симптом поколачивания отрицателен с обеих сторон. Физиологические отправления в норме.

**Вопросы:**

1. Предположите наиболее вероятный диагноз ( том числе, по МКБ-10).
2. Обоснуйте поставленный Вами диагноз.
3. Составьте план обследования пациента. **Определите показания к консультации врачами-специалистами**
4. Препарат какой группы антигипертензивных лекарственных средств Вы бы рекомендовали пациенту? Обоснуйте свой выбор.
5. Какой глюкозоснижающий препарат Вы бы рекомендовали пациенту? Обоснуйте Ваш выбор.

Декан лечебного факультета

И.о. проректора по учебной деятельности,  
профессор

А.Б. Ходжаян

Билет разработан в соответствии с программой ГИА по специальности 31.05.01 Лечебное дело, утвержденной на заседании Ученого совета лечебного факультета ФГБОУ ВО СтГМУ 21.12.2021 г. (протокол №4)

Федеральное государственное бюджетное образовательное учреждение высшего образования  
«Ставропольский государственный медицинский университет»  
Министерства здравоохранения Российской Федерации

**Экзаменационный билет № 7**  
**для проведения государственной итоговой аттестации**

Направление подготовки, 31.05.01 Лечебное дело  
специальность

Направленность Медицинская и организационно-управленческая деятельность  
(специализация) врача-лечебника

**Ознакомьтесь с ситуацией и дайте развернутые ответы на вопросы**

Больная Р. 45 лет обратилась к врачу с жалобами на чувство тяжести, переполнения в животе, возникающее через 40-50 минут после еды, тошноту.

В течение 20 лет страдает хроническим гастритом, обострения 1-2 раза в год. Во время обострений обычно принимает ингибиторы протонной помпы, антациды. Эрадикационную терапию не получала. Настоящее ухудшение – в течение 2 недель на фоне погрешностей в диете. Самостоятельно принимала альмагель при возникновении неприятных ощущений.

При осмотре: состояние удовлетворительное. Рост 166 см, вес 64 кг. Кожные покровы чистые, обычной окраски. В лёгких дыхание везикулярное, хрипов нет. Тоны сердца ясные, ритмичные. ЧСС – 70 уд. в мин., АД – 120/70 мм рт.ст. Живот мягкий, болезненный в эпигастрии и пилоро-дуоденальной зоне. Симптомы холецистита отрицательные. Печень не изменена. Дизурии нет. Симптом поколачивания по поясничной области отрицательный. Стул 1 раз в день, оформленный, без патологических примесей.

На фиброгастроскопии: пищевод свободно проходим, слизистая его не изменена. Кардия смыкается полностью. Слизистая оболочка желудка гиперемирована, с участками атрофии в антральном отделе, складки сглажены, расправляется воздухом хорошо. Привратник проходим. Слизистая луковицы двенадцатиперстной кишки и залуковичный отдел не изменены. Взят биоптат из антрального отдела желудка: быстрый уреазный тест положительный. Результат гистологического исследования биоптата: слизистая желудка с атрофией и хронической полиморфноклеточной инфильтрацией.

**Вопросы:**

1. Предположите наиболее вероятный диагноз ( том числе, по МКБ-10).
2. Обоснуйте поставленный Вами диагноз.
3. Составьте план дополнительного обследования пациента. **Определите показания к госпитализации**
4. Назначьте медикаментозное лечение, обоснуйте свой выбор.
5. Разработайте план диспансерного наблюдения пациента, **проведите экспертизу трудоспособности**

Декан лечебного факультета  
доцент

Г.П. Никулина

И.о. проректора по учебной деятельности,  
профессор

А.Б. Ходжаян

Билет разработан в соответствии с программой ГИА по специальности 31.05.01 Лечебное дело, утвержденной на заседании Ученого совета лечебного факультета ФГБОУ ВО СтГМУ 21.12.2021 г. (протокол №4)

Федеральное государственное бюджетное образовательное учреждение высшего образования  
«Ставропольский государственный медицинский университет»  
Министерства здравоохранения Российской Федерации

**Экзаменационный билет № 8**  
**для проведения государственной итоговой аттестации**

Направление подготовки, 31.05.01 Лечебное дело  
специальность

Направленность Медицинская и организационно-управленческая деятельность  
(специализация) врача-лечебника

**Ознакомьтесь с ситуацией и дайте развернутые ответы на вопросы**

Мужчина 57 лет вызвал врача на дом. Предъявляет жалобы на интенсивные давящие загрудинные боли с иррадиацией в левую руку, левую лопатку. Вышеописанная симптоматика появилась около 2 часов назад после интенсивной физической нагрузки. Самостоятельно принял 2 таблетки нитроглицерина – без эффекта. Ранее боли подобного характера никогда не беспокоили.

В анамнезе артериальная гипертензия в течение последних 10 лет с максимальными цифрами артериального давления 200/100 мм рт.ст. Регулярно лекарственные препараты не принимал. Курит по 1 пачке сигарет в день в течение 30 лет. Газоэлектросварщик. Аллергические реакции отрицает.

При объективном обследовании: кожные покровы влажные. В легких перкуторный звук лёгочный, дыхание везикулярное, хрипов нет. Тоны сердца ослаблены, ритм правильный, АД – 160/100 мм рт. ст., ЧСС – 88 в мин. Живот мягкий, безболезненный. Физиологические отправления в норме.

На ЭКГ зарегистрировано: синусовый ритм, подъем сегмента ST > 0,2 мВ в отведениях II, III, aVF. Транспортная доступность до стационара неотложной кардиологии, располагающего возможностью проведения первичного ЧКВ – 30 мин.

**Вопросы:**

1. Предположите наиболее вероятный диагноз ( том числе, по МКБ-10).
2. Обоснуйте поставленный Вами диагноз.
3. Какой должна быть тактика ведения пациента на догоспитальном этапе? Обоснуйте свой выбор.
4. Какой объём медикаментозной помощи должен быть оказан пациенту на догоспитальном этапе?
5. Достаточно ли данных для постановки диагноза инфаркт миокарда? Обоснуйте свой ответ. При необходимости предложите дополнительные методы исследования.

Декан лечебного факультета  
доцент

Г.П. Никулина

И.о. проректора по учебной деятельности,  
профессор

А.Б. Ходжаян

Билет разработан в соответствии с программой ГИА по специальности 31.05.01 Лечебное дело, утвержденной на заседании Ученого совета лечебного факультета ФГБОУ ВО СтГМУ 21.12.2021 г. (протокол №4)  
Федеральное государственное бюджетное образовательное учреждение высшего образования  
«Ставропольский государственный медицинский университет»  
Министерства здравоохранения Российской Федерации

### Экзаменационный билет № 9

#### для проведения государственной итоговой аттестации

Направление подготовки, 31.05.01 Лечебное дело  
специальность

Направленность (специализация) Медицинская и организационно-управленческая деятельность  
врача-лечебника

#### Ознакомьтесь с ситуацией и дайте развернутые ответы на вопросы

Мужчина 59 лет находился на стационарном лечении в кардиологическом диспансере с 01.09.2016 г. по 14.09.2016 г. по поводу переднего Q-образующего инфаркта миокарда от 01.09.2016 г. Поступал с жалобами на интенсивные давящие загрудинные боли с иррадиацией в область левой лопатки, одышку, возникшие после стрессовой ситуации.

Из анамнеза известно, что в последние 2 года периодически повышалось АД до максимальных цифр 160/90 мм рт.ст. Постоянно лекарственную терапию не получал, эпизодически принимал каптоприл 25 мг. При физической нагрузке периодически возникал дискомфорт в области сердца, одышка. За медицинской помощью не обращался. Курит более 30 лет по ½ пачке сигарет в день. Семейный анамнез: отец умер от инфаркта миокарда в возрасте 60 лет. Работает машинистом башенного крана.

При поступлении проведена коронароангиография, обнаружена окклюзия передней межжелудочковой артерии, выполнены ЧТКА и эндопротезирование передней межжелудочковой артерии.

В анализах: общий холестерин - 6,36 ммоль/л, ЛПНП - 3,69 ммоль/л, ЛПВП - 1,25 ммоль/л, ТГ - 2,26 ммоль/л, глюкоза натощак – 4,5.

ЭХО-КГ: гипертрофия левого желудочка, увеличение полости левого предсердий. Локальная гипокинезия боковой стенки левого желудочка. Митральная регургитация 2 ст., трикуспидальная регургитация 1 ст. Нарушение диастолической функции левого желудочка (VE/VA <1,0). ФВ – 48%.

Период стационарного лечения протекал без особенностей, после выписки пациент направлен в специализированный кардиореабилитационный стационар, где находился до 30.09.2016 г.

Результаты велоэргометрии: субмаксимальная ЧСС 137 уд/мин достигнута при нагрузке 100 Вт.

Результаты теста с 6-минутной ходьбой: за 6 мин пройдено 412 метров.

30.09.2016 г. явился на прием в поликлинику по месту жительства. Боли в сердце не беспокоят, при быстрой ходьбе появляется одышка. Постоянно принимает аспирин 100 мг/сут, клопидогрел 75 мг/сут, аторвастатин 40 мг/сут, бисопролол 2,5 мг/сут, лизиноприл 5 мг 2 раза в сутки.

При осмотре: состояние удовлетворительное. ИМТ – 37 кг/м<sup>2</sup>. Кожные покровы чистые, обычной окраски. В лёгких дыхание везикулярное, хрипов нет. ЧДД 16 в мин. Тоны сердца ослаблены, ритм правильный. ЧСС – 70 уд. в мин., АД – 150/100 мм рт.ст. Живот мягкий, при пальпации безболезненный во всех отделах. Печень и селезёнка не увеличены. Отеков нет. Дизурических расстройств нет. Симптом поколачивания по поясничной области отрицательный с обеих сторон.

#### Вопросы:

1. Предположите наиболее вероятный диагноз ( том числе, по МКБ-10).

2. Обоснуйте поставленный Вами диагноз.
3. Разработайте программу реабилитации на поликлиническом этапе.
4. Оцените данные лабораторных анализов и объективного осмотра пациента, проведите коррекцию медикаментозной терапии.
5. Укажите сроки временной нетрудоспособности. Разработайте план диспансерного наблюдения.

Декан лечебного факультета  
доцент

Г.П. Никулина

И.о. проректора по учебной деятельности,  
профессор

А.Б. Ходжаян

Билет разработан в соответствии с программой ГИА по специальности 31.05.01 Лечебное дело, утвержденной на заседании Ученого совета лечебного факультета ФГБОУ ВО СтГМУ 21.12.2021 г. (протокол №4)

Федеральное государственное бюджетное образовательное учреждение высшего образования  
«Ставропольский государственный медицинский университет»  
Министерства здравоохранения Российской Федерации

**Экзаменационный билет № 10**  
**для проведения государственной итоговой аттестации**

Направление подготовки, 31.05.01 Лечебное дело  
специальность

Направленность (специализация) Медицинская и организационно-управленческая деятельность  
врача-лечебника

**Ознакомьтесь с ситуацией и дайте развернутые ответы на вопросы**

Пациент Д. 50 лет обратился в поликлинику с жалобами на частые головные боли, периодическую жажду, сухость во рту, учащённое мочеиспускание днём и до 6 раз последние несколько дней, тяжесть в поясничной области, особенно последние несколько дней после переохлаждения и повышенную утомляемость около недели. Однократно поднималась температура до 37.8 0С.

Из анамнеза – СД 2 типа 3 года, получает метформин 2000 мг /с, глюкоза крови больше 6 ммоль/л натощак не повышается. Гипертоническая болезнь около 5 лет. Принимает валсартан 40 – 80 мг/сутки в зависимости от уровня АД. Максимальное повышение АД до 150/90 мм рт.ст. при рабочем 135/80 мм рт. ст. Ведёт малоподвижный образ жизни, работает посменно менеджером. Головные боли чаще возникают после ночной смены. У матери гипертоническая болезнь, у отца ИМ. Курит по 5-6 сигарет с течение 10 лет.

При осмотре – повышенного питания. ИМТ – 29 кг/м<sup>2</sup>, объем талии (ОТ) 100 см. Кожные покровы и слизистые обычной окраски. Перкуторно над легкими звук легочный. Аускультативно дыхание везикулярное, хрипов нет, ЧДД – 17 в минуту. В сердце тоны ослаблены, ритм правильный, акцент II тона над аортой, ЧСС – 78 уд. в мин. АД – 135/85мм.рт.ст. (S=D) Язык влажный чистый, живот пальпаторно безболезненный, слегка увеличен в объеме за счет подкожно-жировой клетчатки. Размеры печени не увеличены. Селезенка не увеличена. Симптом Пастернацкого положителен с обеих сторон. Периферическая пульсация на артериях стоп сохранена, не снижена.

В общем анализе крови: эритроциты – 4.4 \*10<sup>12</sup>/л, гемоглобин – 142 г/л, цветовой показатель – 0.85, лейкоциты 11\*10<sup>9</sup>/л, палочкоядерные 8%, сегментоядерные 72%, лимфоциты 16%, моноциты 4%. СОЭ - 25 мм/ч.

В общем анализе мочи: удельный вес – 1018, белок – следы, лейкоциты – 20-30 в поле зрения, эритроциты 1-2 в поле зрения.

В биохимическом анализе крови: глюкоза крови 5.2 ммоль/л, НвА1с 5.6%, АЛТ 25 МЕ/л, АСТ 15 МЕ/л, креатинин 75 мкмоль/л. Рентгенография легких – без патологии.

ЭКГ – синусовый ритм, признаки гипертрофии левого желудочка, ЧСС – 84 уд/мин.

УЗИ брюшной полости – печень не увеличена, эхогенность не изменена, желчный пузырь не увеличен, стенка 2 мм, конкрементов нет, поджелудочная железа неравномерно уплотнена, не увеличена. Почки не увеличены, деформация ЧЛС с обеих сторон, кисти конкрементов нет.

**Вопросы:**

1. Предположите наиболее вероятный диагноз ( том числе, по МКБ-10).

2. Обоснуйте поставленный Вами диагноз.
3. Составьте и обоснуйте план дополнительного обследования пациента.
4. Назначьте терапию. Обоснуйте свой выбор.
5. Через 10 дней после лечения нормализовался общий анализ мочи – белка нет, лейкоциты 1-2 в поле зрения, нормализовался общий анализ крови – лейкоциты  $5 \cdot 10^9/\text{л}$ , СОЭ 10 мм/ч. Продолжали оставаться нормальными целевыми АД – 130/80 и гликемия 5,5 ммоль/л. Какова Ваша дальнейшая лечебная тактика? Обоснуйте Ваш выбор.

Декан лечебного факультета  
доцент

Г.П. Никулина

И.о. проректора по учебной деятельности,  
профессор

А.Б. Ходжаян

Билет разработан в соответствии с программой ГИА по специальности 31.05.01 Лечебное дело, утвержденной на заседании Ученого совета лечебного факультета ФГБОУ ВО СтГМУ 21.12.2021 г. (протокол №4)

Федеральное государственное бюджетное образовательное учреждение высшего образования  
«Ставропольский государственный медицинский университет»  
Министерства здравоохранения Российской Федерации

### Экзаменационный билет № 11

для проведения государственной итоговой аттестации

Направление подготовки, 31.05.01 Лечебное дело  
специальность

Направленность (специализация) Медицинская и организационно-управленческая деятельность  
врача-лечебника

#### Ознакомьтесь с ситуацией и дайте развернутые ответы на вопросы

Пациент Д. 52 лет обратился в поликлинику с жалобами на жажду, сухость во рту, учащённое мочеиспускание, ночью до 3 раз, частые боли в затылке, утомляемость при физической нагрузке. Данные жалобы беспокоят в течение года.

Из анамнеза выяснено, что много лет избыточный вес, ведет малоподвижный образ жизни, работает бухгалтером. Головные боли возникают после стрессов на работе. Сухость во рту возникает после съеденной сладкой пищи, которой пациент злоупотребляет. Ранее больной к врачам не обращался. У матери гипертоническая болезнь. Не курит. Аллергический анамнез не отягощен.

При осмотре повышенного питания. ИМТ 31 кг/м<sup>2</sup>, объем талии (ОТ) 100 см. Кожные покровы и слизистые обычной окраски. Периферические лимфоузлы не увеличены. В легких – перкуторно звук легочный, аускультативно – дыхание везикулярное, хрипов нет, ЧДД – 17 в минуту. Тоны сердца ослаблены, ритм правильный, акцент II тона над аортой, ЧСС – 64 уд. в мин., АД – 180/100 мм рт.ст. Язык влажный чистый, живот пальпаторно безболезненный, увеличен в объеме за счет подкожно-жировой клетчатки. Размеры печени по Курлову 11\*10\*6 см, выступает на 2 см из-под реберной дуги. Желчный пузырь не пальпируется. Селезенка не увеличена. Симптом Пастернацкого отрицателен с обеих сторон. Периферическая пульсация на артериях стоп сохранена, не снижена.

В общем анализе крови: эритроциты –  $4,4 \cdot 10^{12}/\text{л}$ , гемоглобин – 142 г/л, ЦП – 0,85, лейкоциты  $5,6 \cdot 10^9/\text{л}$ , лейкоцитарная формула без особенностей, СОЭ – 9 мм/ч.

В общем анализе мочи: удельный вес – 1018, белка нет, глюкозурия ++, лейкоциты 2-3 в поле зрения, эритроциты отсутствуют.

В биохимическом анализе крови: общий холестерин 6,9 ммоль/л, триглицериды 3,6 ммоль/л, ЛПВП 0,9 ммоль/л, глюкоза крови 9,2 ммоль/л, Нв А1с 7,6%. АЛТ 65 МЕ/л, АСТ 35 МЕ/л, билирубин общий 17 мкмоль/л, прямой 5 мкмоль/л, непрямой – 12 мкмоль/л. Амилаза 60 ЕД.

Рентгенография легких – без патологии.

ЭКГ – синусовый ритм, признаки гипертрофии левого желудочка, ЧСС 64 уд/мин.

УЗИ брюшной полости – печень увеличена (12\*10\*7см), неравномерно уплотнена, «блестит», желчный пузырь не увеличен стенка 4 мм, взвесь, конкрементов нет, поджелудочная железа неравномерно уплотнена, не увеличена.

#### Вопросы:

1. Предположите наиболее вероятный диагноз ( том числе, по МКБ-10).
2. Обоснуйте поставленный Вами диагноз.

3. Составьте и обоснуйте план дополнительного обследования пациента. **Определите показания к консультации врачами-специалистами**
4. Назначьте терапию. Обоснуйте свой выбор.
5. Через 6 месяцев регулярной терапии – АД колеблется в пределах 150-160/90-95 мм рт.ст., глюкоза натощак – 5,4 ммоль/л, Нв А1с 6,5%, общий холестерин – 4,5 ммоль/л, ТГ – 1,5 ммоль/л, ХС-ЛПВП – 1,2 ммоль/л, креатинин – 88 мкмоль/л, альбуминурия – 10 мг/сутки. Какова Ваша дальнейшая лечебная тактика? Обоснуйте Ваш выбор.

Декан лечебного факультета  
доцент

Г.П. Никулина

И.о. проректора по учебной деятельности,  
профессор

А.Б. Ходжаян

Билет разработан в соответствии с программой ГИА по специальности 31.05.01 Лечебное дело, утвержденной на заседании Ученого совета лечебного факультета ФГБОУ ВО СтГМУ 21.12.2021 г. (протокол №4)

Федеральное государственное бюджетное образовательное учреждение высшего образования  
«Ставропольский государственный медицинский университет»  
Министерства здравоохранения Российской Федерации

### Экзаменационный билет № 12

#### для проведения государственной итоговой аттестации

Направление подготовки, 31.05.01 Лечебное дело

специальность

Направленность

(специализация)

Медицинская и организационно-управленческая деятельность  
врача-лечебника

#### Ознакомьтесь с ситуацией и дайте развернутые ответы на вопросы

Женщина 28 лет обратилась к участковому терапевту с жалобами на слабость, утомляемость, сердцебиение, головокружение, головную боль, ухудшение памяти, боли в ногах, желание есть сухие макароны, гречневую крупу, першение в горле.

Из анамнеза известно, что анемия обнаружена с 16 лет. Лечилась нерегулярно препаратами железа курсами по 2-3 недели с временным эффектом.

Гинекологический анамнез: менструации с 14 лет, обильные, по 5-7 дней через 21 день. 2 беременности, 2 срочных физиологических родов в 23 и 27 лет.

При осмотре: состояние пациентки удовлетворительное. Рост – 162 см, масса тела – 65 кг. ИМТ – 24,08 кг/м<sup>2</sup>. Кожные покровы и конъюнктивы бледны. Ногти тонкие, уплотнены, концы ногтей расслоены. В легких дыхание везикулярное, хрипов нет. ЧДД – 18 в мин. Тоны сердца ослаблены, ритм правильный, при аускультации выслушивается систолический шум на верхушке сердца и по левому краю грудины, ЧСС – 110 уд. в мин., АД – 110/70 мм рт.ст. Живот мягкий, при пальпации безболезненный во всех отделах. Печень и селезенка не увеличены. Симптом поколачивания по поясничной области отрицательный. Физиологические отправления в норме.

В анализах: общий анализ крови — эритроциты  $3,6 \cdot 10^{12}/л$ , анизоцитоз, микроцитоз, Нв-94 г/л, ЦП- 0,6, лейкоциты  $5,2 \cdot 10^9/л$ , эозинофилы – 1%, палочкоядерные – 3%, сегментоядерные – 57%, лимфоциты – 28%, моноциты – 9%, СОЭ - 25 мм/час. Биохимический анализ крови: общий белок- 77 г/л, общий билирубин - 15,3 мкмоль/л, непрямой билирубин - 12,1 мкмоль/л, железо сыворотки - 7,6 мкмоль/л, ферритин - 8,8 мкг/л. ЭКГ: синусовая тахикардия, ЧСС – 106 в минуту, снижение зубца Т в левых грудных V5, V6 отведениях.

#### Вопросы:

1. Предположите наиболее вероятный диагноз ( том числе, по МКБ-10).
2. Обоснуйте поставленный Вами диагноз.
3. Составьте и обоснуйте план дополнительного обследования пациента. **Определите показания к госпитализации**

4. Какой препарат из группы железосодержащих лекарственных средств Вы бы рекомендовали пациентке? Обоснуйте свой выбор.

5. Через 2 месяца регулярной терапии препаратом из группы железосодержащих отмечается положительная динамика: уменьшились слабость и утомляемость, улучшилась память, сердцебиения не беспокоят, исчезли нарушения вкуса; в общем анализе крови-эритроциты  $4,2 \cdot 10^{12}/л$ , средний диаметр эритроцитов 7,5 мкм, Нв-122 г/л, ЦП- 0,84 лейкоциты  $6,7 \cdot 10^9/л$ , эозинофилы- 0%, палочкоядерные - 2%, сегментоядерные- 59%, лимфоциты -28%, моноциты-9% , СОЭ-13 мм/час. Биохимический анализ крови: железо сыворотки - 14,7 мкмоль/л, ферритин - 9,8 мкг/л. Какова Ваша дальнейшая лечебная тактика? Обоснуйте Ваш выбор.

Декан лечебного факультета  
доцент

Г.П. Никулина

И.о. проректора по учебной деятельности,  
профессор

А.Б. Ходжаян

Билет разработан в соответствии с программой ГИА по специальности 31.05.01 Лечебное дело, утвержденной на заседании Ученого совета лечебного факультета ФГБОУ ВО СтГМУ 21.12.2021 г. (протокол №4)

Федеральное государственное бюджетное образовательное учреждение высшего образования  
«Ставропольский государственный медицинский университет»  
Министерства здравоохранения Российской Федерации

### Экзаменационный билет № 13

#### для проведения государственной итоговой аттестации

Направление подготовки, 31.05.01 Лечебное дело  
специальность

Направленность Медицинская и организационно-управленческая деятельность  
(специализация) врача-лечебника

#### Ознакомьтесь с ситуацией и дайте развернутые ответы на вопросы

Мужчина 45 лет обратился к участковому терапевту с жалобами на сильную боль в плюсне-фаланговом суставе I пальца правой стопы, припухлость I пальца правой стопы, гиперемия кожи над суставом, повышение температуры тела до  $37,5^{\circ}C$ , познабливание.

Из анамнеза известно, накануне был в гостях у друга, где употреблял мясо и красное вино в большом количестве. Боль возникла впервые, внезапно, около 6 часов утра и локализовалась преимущественно в области I плюснефалангового сустава правой стопы. Работает стоматологом.

Семейный анамнез: мать – страдает сахарным диабетом 2 типа, АГ, отец - страдает подагрой, подагрическим полиартритом.

При осмотре: состояние относительно удовлетворительное Рост – 172 см, масса тела – 105кг. ИМТ –  $35,59 \text{ кг/м}^2$ . Окружность талии – 115 см, окружность бедер – 123 см. Кожные покровы обычной окраски. В лёгких дыхание везикулярное, хрипов нет. ЧДД – 16 в мин. Тоны сердца ослаблены, ритм правильный, ЧСС – 82 уд. в мин., АД – 130/84 мм рт.ст. Живот мягкий, при пальпации безболезненный во всех отделах. Печень и селезёнка не увеличены. Дизурии нет. Симптом поколачивания по поясничной области отрицательный.

При осмотре I плюсне-фалангового сустава правой стопы: кожные покровы над суставом резко гиперемированы, горячие на ощупь, отёк сустава распространяется на соседние мягкие ткани, пальпация сустава резко болезненна, движение и ходьба практически невозможны. Интенсивность боли по визуально-аналоговой шкале 7 баллов.

В анализах: общий анализ крови: эритроциты –  $5,1 \cdot 10^{12}/л$ , лейкоциты -  $11,8 \cdot 10^9/л$ , тромбоциты -  $280 \cdot 10^9/л$ , СОЭ – 30 мм/час. Биохимический анализ крови: общий холестерин – 6,0 ммоль/л, ТГ – 2,0 ммоль/л, ХС - ЛПВП – 0,86 ммоль/л; глюкоза – 5,7 ммоль/л; мочевиная кислота – 576 мкмоль/л, СРБ – 18 мг/л, ревматоидный фактор – отрицательный, серомукоид – 0,15 ед, креатинин – 87 мкмоль/л. СКФ (СКД-ЕРІ) – 92 мл/мин  $1,73 \text{ м}^2$ . Альбуминурия – 10 мг/сутки.

### Вопросы:

1. Предположите наиболее вероятный диагноз ( том числе, по МКБ-10).
2. Обоснуйте поставленный Вами диагноз.
3. Составьте и обоснуйте план дополнительного обследования пациента.
4. Сформулируйте алгоритм ведения пациента. **Экспертиза трудоспособности, диспансерное наблюдение, профилактика.**
5. Через 7 дней на фоне назначенной терапии отмечается положительная динамика: боль, отёчность I плюсне-фалангового сустава правой стопы не беспокоят, температура тела нормализовалась. Какова Ваша дальнейшая лечебная тактика? Обоснуйте Ваш выбор.

Декан лечебного факультета  
доцент

Г.П. Никулина

И.о. проректора по учебной деятельности,  
профессор

А.Б. Ходжаян

Билет разработан в соответствии с программой ГИА по специальности 31.05.01 Лечебное дело, утвержденной на заседании Ученого совета лечебного факультета ФГБОУ ВО СтГМУ 21.12.2021 г. (протокол №4)

Федеральное государственное бюджетное образовательное учреждение высшего образования  
«Ставропольский государственный медицинский университет»  
Министерства здравоохранения Российской Федерации

### Экзаменационный билет № 14

#### для проведения государственной итоговой аттестации

Направление подготовки, 31.05.01 Лечебное дело  
специальность

Направленность Медицинская и организационно-управленческая деятельность  
(специализация) врача-лечебника

### Ознакомьтесь с ситуацией и дайте развернутые ответы на вопросы

Больная Н. 41 года обратилась к терапевту поликлиники с жалобами на повышение температуры до 38,5°C, слабость, боли в горле при глотании.

Анамнез: заболела остро, около недели назад – повысилась температура до 38°C, стала беспокоить боль в горле при глотании. Принимала жаропонижающие с положительным эффектом – температура снизилась до 37°C, однако боль в горле продолжала беспокоить.

Сопутствующие заболевания: наблюдается у ревматолога с диагнозом «первичный остеоартрит, локальная форма с поражением правого коленного сустава». Принимает диклофенак 75 мг 2 раза в день per os.

При осмотре: состояние больной средней тяжести. Температура тела 38°C. Кожные покровы обычной окраски, без высыпаний. Периферических отёков нет, при осмотре правого коленного сустава видимых внешних изменений не выявляется, определяется умеренное ограничение объёма активных и пассивных движений в суставе. При осмотре ротоглотки отмечается гиперемия, отёчность глоточных миндалин (больше справа), множественные гнойные фолликулы, налётов нет. Подчелюстные лимфоузлы увеличены с обеих сторон до 1,5 см, плотные, умеренно болезненные, не спаяны между собой и окружающими тканями. Дыхание в лёгких везикулярное, проводится во все отделы, ЧД – 20 в мин. Границы сердца не изменены. Тоны сердца ритмичные, ясные. ЧСС=90 ударов в минуту. АД=100/70 мм рт. ст. Живот мягкий, безболезненный при пальпации. Печень, селезёнка не увеличены. Симптом поколачивания отрицательный с обеих сторон. Дизурии нет. Стул регулярный, оформленный.

### Вопросы:

1. Поставьте предварительный диагноз, обоснуйте его ( том числе, по МКБ-10).
2. С какими заболеваниями необходимо проводить дифференциальный диагноз?
3. Назначьте лечение.
4. Назначьте обследование, обоснуйте.

5. На фоне проводимой терапии улучшения не наблюдалось, пациентка пришла на повторный амбулаторный прием к терапевту. Получен результат общего анализа крови: гемоглобин - 118 г/л, эритроциты –  $3,8 \times 10^{12}$ /л, ЦП 0,93, ретикулоциты - 0,8‰, тромбоциты –  $190 \times 10^9$ /л, лейкоциты -  $1,0 \times 10^9$ /л, палочкоядерные - 1%, сегментоядерные - 10%, эозинофилы – 0%, базофилы – 0%, моноциты – 3%, лимфоциты – 86%, СОЭ - 23 мм/ч. Поставьте диагноз. Какова дальнейшая тактика ведения пациентки?

Декан лечебного факультета  
доцент

Г.П. Никулина

И.о. проректора по учебной деятельности,  
профессор

А.Б. Ходжаян

Билет разработан в соответствии с программой ГИА по специальности 31.05.01 Лечебное дело, утвержденной на заседании Ученого совета лечебного факультета ФГБОУ ВО СтГМУ 21.12.2021 г. (протокол №4)

Федеральное государственное бюджетное образовательное учреждение высшего образования  
«Ставропольский государственный медицинский университет»  
Министерства здравоохранения Российской Федерации

### Экзаменационный билет № 15

#### для проведения государственной итоговой аттестации

Направление подготовки, 31.05.01 Лечебное дело  
специальность

Направленность Медицинская и организационно-управленческая деятельность  
(специализация) врача-лечебника

#### Ознакомьтесь с ситуацией и дайте развернутые ответы на вопросы

Больной С. 50 лет обратился к терапевту поликлиники с жалобами на повышение температуры до  $38^{\circ}\text{C}$ , слабость, озноб, кашель со светлой мокротой.

Анамнез: заболел остро, 3 дня назад повысилась температура до  $38^{\circ}\text{C}$ , отмечал общее недомогание, слабость, озноб. Лекарств не принимал. Вчера присоединился кашель со скудной светлой мокротой.

При осмотре: состояние больного средней тяжести. Температура тела  $37,7^{\circ}\text{C}$ . Кожные покровы обычной окраски, без высыпаний. Периферических отёков нет. Лимфоузлы не увеличены. Дыхание в лёгких везикулярное, ослаблено в нижней половине правого лёгкого, там же выслушивается крепитация, при перкуссии – притупление перкуторного звука. ЧД – 20 в мин. Границы сердца не изменены. Тоны сердца ритмичные, ясные. ЧСС=100 ударов в минуту. АД=110/70 мм рт. ст. Живот мягкий, безболезненный при пальпации. Печень, селезёнка не увеличены. Симптом поколачивания отрицательный с обеих сторон. Дизурии нет. Стул регулярный, оформленный.

#### Вопросы:

1. Поставьте предварительный диагноз, обоснуйте
2. Назначьте обследование, обоснуйте.
3. Пациенту проведена рентгенограмма лёгких в прямой и боковой проекции – выявлены инфильтративные изменения в нижней доле правого лёгкого. Заключение: правосторонняя нижнедолевая пневмония. Назначьте лечение.
4. Несмотря на проводимую терапию состояние больного ухудшалось, мокрота стала зелёной, симптомы интоксикации усилились. Через 3 дня пациент явился на повторный приём к врачу поликлиники. Получен результат общего анализа крови: гемоглобин - 130 г/л, эритроциты –  $4,2 \times 10^{12}$ /л, ЦП 0,91, ретикулоциты - 1,0%, тромбоциты –  $220 \times 10^9$ /л, лейкоциты –  $9,0 \times 10^9$ /л, п/я -

2%, с/я - 8%, эозинофилы – 0%, базофилы – 0%, моноциты – 4%, лимфоциты – 86%, СОЭ - 30 мм/ч. Установите окончательный диагноз, обоснуйте.

5. Дальнейшая тактика лечения пациента. **Экспертиза трудоспособности, диспансерное наблюдение, профилактика.**

Декан лечебного факультета  
доцент

Г.П. Никулина

И.о. проректора по учебной деятельности,  
профессор

А.Б. Ходжаян

Билет разработан в соответствии с программой ГИА по специальности 31.05.01 Лечебное дело, утвержденной на заседании Ученого совета лечебного факультета ФГБОУ ВО СтГМУ 21.12.2021 г. (протокол №4)

Федеральное государственное бюджетное образовательное учреждение высшего образования  
«Ставропольский государственный медицинский университет»  
Министерства здравоохранения Российской Федерации

### Экзаменационный билет № 16

#### для проведения государственной итоговой аттестации

Направление подготовки, 31.05.01 Лечебное дело

специальность

Направленность  
(специализация)

Медицинская и организационно-управленческая деятельность  
врача-лечебника

#### Ознакомьтесь с ситуацией и дайте развернутые ответы на вопросы

Больной П. 35 лет обратился к терапевту поликлиники с жалобами на эпизоды внезапно возникающего головокружения при интенсивной физической нагрузке, эпизод кратковременной потери сознания.

Анамнез: ранее у врачей не наблюдался, хронические заболевания отрицает. Считает себя больным в течение 2 месяцев, когда впервые появились эпизоды головокружения. Накануне вечером после интенсивной нагрузки (переносил мебель) был эпизод кратковременной потери сознания. К врачу не обращался.

Наследственность: отец – внезапная смерть в 43 года.

При осмотре: состояние больного удовлетворительное. Кожные покровы и слизистые обычной окраски, высыпаний нет. Периферических отёков нет. Периферические лимфоузлы не увеличены. Дыхание в лёгких везикулярное, хрипов нет, ЧД – 14 в мин. Верхушечный толчок усилен, концентрический. Тоны сердца ритмичные, ясные. ЧСС=60 уд в минуту. В области верхушки и вдоль левого края грудины выслушивается интенсивный систолический шум. АД=120/80 мм рт. ст. Живот мягкий, безболезненный при пальпации. Печень и селезёнка не пальпируются. Стул оформленный. Симптом поколачивания отрицательный с обеих сторон.

Пациенту снята ЭКГ – ритм синусовый, правильный, ЧСС – 64 в мин. Отклонение ЭОС влево. RV6>RV5>RV4. Индекс Соколова-Лайона 45 мм.

#### Вопросы:

1. Предложите план обследования пациента, обоснуйте.
2. Пациенту проведено обследование: ЭХОКГ – полости сердца не расширены, ФВ 56%. Толщина задней стенки ЛЖ – 13 мм, толщина межжелудочковой перегородки – 18 мм, индекс

массы миокарда – 132 г/м<sup>2</sup>. Ваши дальнейшие действия для постановки диагноза? Обоснуйте свой выбор

3. По результатам самостоятельного контроля АД и СМАД у пациента регистрируются нормальные значения АД. По результатам лабораторно-инструментального обследования не выявлено поражение других органов-мишеней, факторов риска нет. Поставьте окончательный диагноз.

4. Обоснуйте диагноз.

5. Назначьте терапию, дайте рекомендации. **Экспертиза трудоспособности, диспансерное наблюдение, профилактика.**

Декан лечебного факультета  
доцент

Г.П. Никулина

И.о. проректора по учебной деятельности,  
профессор

А.Б. Ходжаян

Билет разработан в соответствии с программой ГИА по специальности 31.05.01 Лечебное дело, утвержденной на заседании Ученого совета лечебного факультета ФГБОУ ВО СтГМУ 21.12.2021 г. (протокол №4)

Федеральное государственное бюджетное образовательное учреждение высшего образования  
«Ставропольский государственный медицинский университет»  
Министерства здравоохранения Российской Федерации

### Экзаменационный билет № 17

#### для проведения государственной итоговой аттестации

Направление подготовки, 31.05.01 Лечебное дело  
специальность

Направленность Медицинская и организационно-управленческая деятельность  
(специализация) врача-лечебника

#### Ознакомьтесь с ситуацией и дайте развернутые ответы на вопросы

Женщина 45 лет обратилась к врачу с жалобами на изжогу, отрыжку кислым, усиливающиеся в горизонтальном положении после приёма пищи и при наклоне вперед. Данные симптомы появились около трёх месяцев назад, по поводу чего ранее не обследовалась, лекарственных препаратов не принимала. Курит по 10 сигарет в день, алкоголь употребляет в минимальных количествах.

При осмотре: состояние относительно удовлетворительное. ИМТ=31 кг/м<sup>2</sup>. Кожные покровы чистые, обычной окраски. В лёгких дыхание везикулярное, хрипов нет. Тоны сердца приглушены, ритм правильный, шумы не выслушиваются. ЧСС – 72 уд. в мин., АД – 120/80 мм рт.ст. Живот мягкий, при пальпации безболезненный во всех отделах. Печень и селезёнка не увеличены. Дизурии нет. Симптом поколачивания по поясничной области отрицательный.

В клиническом и биохимическом анализах крови отклонений не выявлено. ЭКГ – синусовый ритм, ЧСС=70 уд. в мин, горизонтальное положение электрической оси сердца, вариант нормы.

Проведена ЭГДС, при которой выявлены множественные участки гиперемии слизистой оболочки и отдельные нессливающиеся эрозии дистального отдела пищевода размером до 5 мм.

#### Вопросы:

1. Предположите наиболее вероятный диагноз (том числе, по МКБ-10).
2. Обоснуйте поставленный Вами диагноз.
3. Составьте и обоснуйте план дополнительного обследования пациента.

4. Назовите группы лекарственных препаратов и 1– 2 их представителей в составе комбинированной терапии. Обоснуйте свой выбор.

5. Какие рекомендации по изменению образа жизни необходимо дать пациентке? **Профилактика**

Декан лечебного факультета  
доцент

Г.П. Никулина

И.о. проректора по учебной деятельности,  
профессор

А.Б. Ходжаян

Билет разработан в соответствии с программой ГИА по специальности 31.05.01 Лечебное дело, утвержденной на заседании Ученого совета лечебного факультета ФГБОУ ВО СтГМУ 21.12.2021 г. (протокол №4)

Федеральное государственное бюджетное образовательное учреждение высшего образования  
«Ставропольский государственный медицинский университет»  
Министерства здравоохранения Российской Федерации

### Экзаменационный билет № 18

#### для проведения государственной итоговой аттестации

Направление подготовки, 31.05.01 Лечебное дело  
специальность

Направленность Медицинская и организационно-управленческая деятельность  
(специализация) врача-лечебника

#### Ознакомьтесь с ситуацией и дайте развернутые ответы на вопросы

Больная Ш. 45 лет обратилась к терапевту поликлиники с жалобами на слабость, головокружение, выпадение волос, ломкость ногтей, сухость кожи.

Анамнез: считает себя больной в течение 3-х месяцев, когда впервые появились жалобы на слабость, головокружение. К врачу не обращалась. В дальнейшем симптомы стали нарастать, стали выпадать волосы, появилась ломкость ногтей, сухость кожи. Сопутствующие заболевания: страдает меноррагией – месячные обильные, затяжные, по 7-10 дней каждые 28 дней.

При осмотре: состояние больной средней тяжести. Кожные покровы и слизистые бледные, сухие, высыпаний нет. Ногти с выраженной продольной исчерченностью, «ложкообразные». Диффузная алопеция. Периферических отёков нет. Периферические лимфоузлы не увеличены. Дыхание в лёгких везикулярное, хрипов нет, ЧД – 21 в мин. Тоны сердца ритмичные, ослабление I и II тона сердца во всех точках аускультации. ЧСС=90 уд в минуту. АД=100/70 мм рт. ст. Живот мягкий, безболезненный при пальпации. Печень и селезёнка не пальпируются. Стул оформленный. Симптом поколачивания отрицательный с обеих сторон.

#### Вопросы:

1. Предположите наиболее вероятный диагноз ( том числе, по МКБ-10).
2. Обоснуйте поставленный Вами диагноз.
3. Составьте и обоснуйте план дополнительного обследования пациента.

4. Через 2 дня пациентка пришла на повторный прием с результатами анализов: клинический анализ крови: гемоглобин - 95 г/л, эритроциты -  $1,12 \times 10^{12}/л$ . MCV 75 фл, MCH 22 пг, ретикулоциты - 0,9%, тромбоциты –  $226 \times 10^9/л$ , лейкоциты -  $4,9 \times 10^9/л$ , палочкоядерные - 4% , сегментоядерные - 51%, моноциты –  $0,10 \times 10^9/л$ , лимфоциты –  $1,7 \times 10^9/л$ , СОЭ - 36 мм/ч. Сывороточное железо 4,2 мкмоль/л, ОЖСС 82 мкмоль/л, коэффициент насыщения трансферрина 23,5%, АЧТВ 26 с, ПТВ 14 с, фибриноген 3,1 г/л. Консультация гинеколога назначена на следующий день. Назначьте лечение.

5. Через 2 месяца регулярной терапии железосодержащим препаратом пациентка сдала повторный анализ крови: клинический анализ крови: гемоглобин - 120 г/л, эритроциты -  $4,2 \times 10^{12}/л$ . MCV 82 фл, MCH 28 пг, ретикулоциты - 1,2%. тромбоциты –  $260 \times 10^9/л$ , лейкоциты -  $5,2 \times 10^9/л$  , палочкоядерные- 6% , сегментоядерные- 55%, моноциты –  $0,10 \times 10^9/л$ , лимфоциты –  $1,4 \times 10^9/л$ , СОЭ - 17 мм/ч. Пациентка также наблюдается у гинеколога, принимает терапию по поводу меноррагий, отмечает нормализацию месячных. Охарактеризуйте изменения в анализах. Ваши дальнейшие действия?

Декан лечебного факультета  
доцент

Г.П. Никулина

И.о. проректора по учебной деятельности,  
профессор

А.Б. Ходжаян

Билет разработан в соответствии с программой ГИА по специальности 31.05.01 Лечебное дело, утвержденной на заседании Ученого совета лечебного факультета ФГБОУ ВО СтГМУ 21.12.2021 г. (протокол №4)

Федеральное государственное бюджетное образовательное учреждение высшего образования  
«Ставропольский государственный медицинский университет»  
Министерства здравоохранения Российской Федерации

### Экзаменационный билет № 19

#### для проведения государственной итоговой аттестации

Направление подготовки, 31.05.01 Лечебное дело  
специальность

Направленность Медицинская и организационно-управленческая деятельность  
(специализация) врача-лечебника

#### Ознакомьтесь с ситуацией и дайте развернутые ответы на вопросы

Женщина 65 лет поступила с жалобами на боли в поясничной области справа, иррадиирующие в правую часть живота, приступообразные, длящиеся до 2-3 часов, средней силы, острые, возникающие и усиливающиеся после употребления большого количества жидкости или при физической нагрузке, стихающие после приёма спазмолитиков (но-шпа), анальгетиков (анальгин, кеторол) и в покое. Болям сопутствуют головная боль, сухость во рту.

Считает себя больной около 4-5 дней, когда впервые появились острые приступообразные боли в поясничной области справа, иррадиирующие в правую часть живота по ходу мочеточника, средней силы. Возникновение болей связывает с тем, что в последние несколько дней принимала большое количество жидкости. Боли усиливались при движении, физической нагрузке. Болям сопутствовали головная боль, сухость во рту. Для купирования болевого синдрома принимала но-шпу, анальгин с улучшением. В течение последующих трёх дней интенсивность болевых ощущений и длительность приступов возросли, в связи с чем обратилась к врачу.

Объективно: состояние средней тяжести. Кожные покровы обычной окраски и влажности, отёков нет. В лёгких хрипов нет. АД – 130/85 мм.рт.ст. ЧСС – 79 в минуту, ритмичный. Живот мягкий, безболезненный во всех отделах. Мочепуспускание не затруднено. Симптом поколачивания слабopоложительный справа. Пальпация мочеточников болезненная справа.

В анализах: лейкоциты  $10,8 \times 10^9/\text{л}$ , гемоглобин  $120 \text{ г/л}$ , СОЭ  $17 \text{ мм/ч}$ , креатинин  $105 \text{ мкмоль/л}$ , в моче присутствуют оксалаты. Обзорная рентгенография органов брюшной полости и малого таза: в просвете малого таза справа однородная тень, – конкремент верхней трети мочеточника.

**Вопросы:**

1. Предположите наиболее вероятный диагноз ( том числе, по МКБ-10).
2. Обоснуйте поставленный Вами диагноз.
3. Составьте и обоснуйте план дополнительного обследования пациента.
4. Проведите дифференциальный диагноз.
5. Ваша дальнейшая тактика ведения больной. **Экспертиза трудоспособности, диспансерное наблюдение, профилактика.**

Декан лечебного факультета  
доцент

Г.П. Никулина

И.о. проректора по учебной деятельности,  
профессор

А.Б. Ходжаян

Билет разработан в соответствии с программой ГИА по специальности 31.05.01 Лечебное дело, утвержденной на заседании Ученого совета лечебного факультета ФГБОУ ВО СтГМУ 21.12.2021 г. (протокол №4)

Федеральное государственное бюджетное образовательное учреждение высшего образования  
«Ставропольский государственный медицинский университет»  
Министерства здравоохранения Российской Федерации

**Экзаменационный билет № 20**

**для проведения государственной итоговой аттестации**

Направление подготовки, 31.05.01 Лечебное дело  
специальность

Направленность Медицинская и организационно-управленческая деятельность  
(специализация) врача-лечебника

**Ознакомьтесь с ситуацией и дайте развернутые ответы на вопросы**

Женщина 75 лет 21.05.2016 обратилась к врачу с жалобами на сердцебиение.

Из анамнеза известно, что 3 месяца назад пациентка перенесла острый нижний инфаркт миокарда с подъемом сегмента ST; пациентке была выполнена коронарография – выявлен стеноз огибающей ветви 85%, (ПМЖВ стеноз 45%, ОВ 45%), в связи с чем проводились трансбаллонная ангиопластика и стентирование ПКА стентом с лекарственным покрытием. В течение трех лет у пациентки верифицирована постоянная форма фибрилляции предсердий. У пациентки в анамнезе были 2 попытки восстановления ритма с помощью электроимпульсной терапии, которые оказались неуспешными.

При осмотре: состояние средней тяжести. Кожные покровы чистые, обычной окраски. В лёгких дыхание везикулярное, хрипов нет. Тоны сердца приглушены, аритмичные. ЧСС – 140 уд. в мин., пульс – 110 уд. в мин. АД – 110/80 мм рт.ст. Живот мягкий, при пальпации безболезненный во всех отделах. Печень и селезёнка не увеличены. Дизурии нет. Симптом поколачивания по поясничной области отрицательный.

В анализах: общий холестерин –  $4,8 \text{ ммоль/л}$ , ТГ –  $2,5 \text{ ммоль/л}$ , ХС-ЛПВП –  $1,1 \text{ ммоль/л}$ ; ХС-ЛПНП –  $3,2 \text{ ммоль/л}$ .

**Вопросы:**

1. Сформулируйте диагноз пациентки( том числе, по МКБ-10).
2. Обоснуйте поставленный Вами диагноз.
3. Составьте и обоснуйте план дополнительного обследования пациента.
4. Перечислите группы препаратов, сроки их применения, которые должны быть рекомендованы для приема пациентке. Обоснуйте их применение
5. Учитывая жалобы пациентки на сердцебиение, несмотря на прием препаратов, перечисленных в прошлом вопросе, какова дальнейшая лечебная тактика? Обоснуйте Ваш выбор. **Перечислите методы медицинской реабилитации**

Декан лечебного факультета  
доцент

Г.П. Никулина

И.о. проректора по учебной деятельности,  
профессор

А.Б. Ходжаян

Билет разработан в соответствии с программой ГИА по специальности 31.05.01 Лечебное дело, утвержденной на заседании Ученого совета лечебного факультета ФГБОУ ВО СтГМУ 21.12.2021 г. (протокол №4)

Федеральное государственное бюджетное образовательное учреждение высшего образования  
«Ставропольский государственный медицинский университет»  
Министерства здравоохранения Российской Федерации

**Экзаменационный билет № 21**  
**для проведения государственной итоговой аттестации**

Направление подготовки, 31.05.01 Лечебное дело  
специальность

Направленность Медицинская и организационно-управленческая деятельность  
(специализация) врача-лечебника

**Ознакомьтесь с ситуацией и дайте развернутые ответы на вопросы**

Мужчина 68 лет 18.04.2016 обратился к врачу с жалобами на головную боль, головокружение, мелькание мушек перед глазами.

Из анамнеза известно, что 3 месяца назад пациент перенес острый нижний инфаркт миокарда с подъемом сегмента ST; пациенту была выполнена коронарография – выявлен стеноз правой коронарной артерии 90%, (ПМЖВ стеноз 35%, ОВ 30%), в связи с чем проводилась трансбаллонная ангиопластика и стентирование ПКА стентом с лекарственным покрытием. Из анамнеза известно, что в течение длительного времени страдает артериальной гипертензией с максимальным повышением цифр артериального давления до 210/110 мм рт. ст, хорошее самочувствие при артериальном давлении 120/70 мм рт. ст.

Вредные привычки: курение в течение 20 лет по 10 сигарет в день.

При осмотре: состояние средней тяжести. Кожные покровы чистые, гиперемированы. В легких дыхание жесткое, хрипов нет. Тоны сердца приглушены, ритмичные. ЧСС – 70 уд.в мин., АД – 190/100 мм рт.ст. Живот мягкий, при пальпации безболезненный во всех отделах. Печень и селезенка не увеличены. Дизурии нет. Симптом поколачивания по поясничной области отрицательный.

В анализах: общий холестерин – 5,4 ммоль/л, ТГ – 1,6 ммоль/л, ХС-ЛПВП – 1,1 ммоль/л; ХС-ЛПНП – 3,6 ммоль/л.

**Вопросы:**

1. Предположите наиболее вероятный диагноз ( том числе, по МКБ-10).
2. Обоснуйте поставленный Вами диагноз.
3. Составьте и обоснуйте план дополнительного обследования пациента.
4. Перечислите группы препаратов и сроки их применения, которые должны быть рекомендованы на постоянный прием пациенту. Обоснуйте их применение
5. Через 2 месяца у пациента появились жалобы на сердцебиение, к врачам не обращался. В течение 5 дней данные жалобы сохранялись, в связи с чем вызвал скорую медицинскую помощь. На ЭКГ зарегистрирована фибрилляция предсердий. Какова Ваша дальнейшая лечебная тактика? Обоснуйте Ваш выбор.

Декан лечебного факультета  
доцент

Г.П. Никулина

И.о. проректора по учебной деятельности,  
профессор

А.Б. Ходжаян

Билет разработан в соответствии с программой ГИА по специальности 31.05.01 Лечебное дело, утвержденной на заседании Ученого совета лечебного факультета ФГБОУ ВО СтГМУ 21.12.2021 г. (протокол №4)

Федеральное государственное бюджетное образовательное учреждение высшего образования  
«Ставропольский государственный медицинский университет»  
Министерства здравоохранения Российской Федерации

**Экзаменационный билет № 22**

**для проведения государственной итоговой аттестации**

Направление подготовки, 31.05.01 Лечебное дело  
специальность

Направленность Медицинская и организационно-управленческая деятельность  
(специализация) врача-лечебника

**Ознакомьтесь с ситуацией и дайте развернутые ответы на вопросы**

Пациент Н. 52 лет, водитель, обратился к врачу с жалобами на приступообразные боли за грудиной с иррадиацией в левое плечо, лопатку, возникающие во время быстрой ходьбы, интенсивной физической нагрузке, сопровождающиеся чувством страха, купирующиеся в покое. Считает себя больным в течение двух месяцев, лечился у невролога с диагнозом межреберная невралгия». Принимал анальгин, диклофенак, физиотерапевтические процедуры – без эффекта.

Из анамнеза известно, что около 5 лет страдает артериальной гипертензией с максимальным повышением цифр АД до 175/100 мм рт.ст., постоянную антигипертензивную терапию не получает. Наследственность: отец и старший брат перенесли инфаркт миокарда в возрасте до 55 лет. Вредные привычки: курит в течение 20 лет по 20 сигарет в сутки; алкоголь умеренно употребляет.

Объективно: состояние относительно удовлетворительное. Рост 170 см, вес 98 кг. ИМТ – 33,91 кг/м<sup>2</sup>. Гиперстеническое телосложение. Кожные покровы и видимые слизистые обычной окраски. Периферических отёков нет. В лёгких дыхание везикулярное, проводится во все отделы, хрипов нет. Перкуторно над поверхностью лёгких ясный лёгочный звук. ЧДД – 17 в

мин. Аускультативно: на верхушке сердца ослабление I тона, над аортой - акцент II тона. Тоны сердца приглушены, ритмичные. АД – 170/100 мм рт.ст. ЧСС – 88 уд/мин. Живот мягкий, при пальпации безболезненный во всех отделах. Печень не увеличена. Симптом поколачивания по поясничной области отрицательный. Физиологические отправления в норме.

В анализах: общий холестерин – 5,6 ммоль/л, ТГ – 2,4 ммоль/л, ХС-ЛПВП – 0,9 ммоль/л, ХС-ЛПНП - 3,57 ммоль/л; креатинин – 89 мкмоль/л, СКФ (по формуле СКД-ЕРІ) = 84 мл/мин. На ЭКГ: ритм синусовый, правильный с ЧСС – 88 уд/мин. Гипертрофия миокарда левого желудочка.

### Вопросы:

1. Предположите наиболее вероятный диагноз (том числе, по МКБ-10).
2. Обоснуйте поставленный Вами диагноз.
3. Составьте и обоснуйте план дополнительного обследования пациента. **Определите показания к консультации врачей-специалистов**
4. Какие группы лекарственных препаратов необходимо назначить пациенту? Обоснуйте свой выбор.
5. На стресс-ЭХО-КГ выявлено ухудшение сократимости в 4 сегментах. Ваша дальнейшая тактика ведения больного?

Декан лечебного факультета  
доцент

Г.П. Никулина

И.о. проректора по учебной деятельности,  
профессор

А.Б. Ходжаян

Билет разработан в соответствии с программой ГИА по специальности 31.05.01 Лечебное дело, утвержденной на заседании Ученого совета лечебного факультета ФГБОУ ВО СтГМУ 21.12.2021 г. (протокол №4)

Федеральное государственное бюджетное образовательное учреждение высшего образования  
«Ставропольский государственный медицинский университет»  
Министерства здравоохранения Российской Федерации

### Экзаменационный билет № 23

#### для проведения государственной итоговой аттестации

Направление подготовки, 31.05.01 Лечебное дело  
специальность

Направленность Медицинская и организационно-управленческая деятельность  
(специализация) врача-лечебника

### Ознакомьтесь с ситуацией и дайте развернутые ответы на вопросы

Пациент Р. 55 лет, слесарь, обратился к терапевту с жалобами на сжимающие боли за грудиной с иррадиацией в межлопаточное пространство, преимущественно возникающие при быстрой ходьбе или при подъёме по лестнице более чем на один пролет в обычном темпе, купирующиеся приёмом 1 таблетки нитроглицерина сублингвально.

Из анамнеза известно, что впервые загрудинные боли возникли около двух лет назад, с тех пор выраженного прогрессирования заболевания не отмечал.

Вредные привычки: курит в течение длительного времени по 2 пачки в сутки; злоупотребляет алкоголем.

Объективно: состояние относительно удовлетворительное. Температура тела 36,6°C. Рост – 162 см, вес – 95 кг. ИМТ – 36,2 кг/м<sup>2</sup>. Гиперстеническое телосложение. Кожные покровы и видимые слизистые физиологической окраски и обычной влажности. Периферических отёков нет. В лёгких дыхание жёсткое, проводится во все отделы, хрипов нет. ЧДД 18 в мин. При перкуссии определяется смещение левой границы относительной тупости сердца влево на 0,5 см. Тоны сердца приглушены, ритм правильный. АД – 130/80 мм рт.ст. ЧСС – 87 уд/мин. Живот

мягкий, при пальпации безболезненный во всех отделах, увеличен в объеме за счёт подкожно-жирового слоя. Печень не выступает из-под края рёберной дуги. Симптом поколачивания по поясничной области отрицательный. Физиологические отправления в норме.

В анализах: общий холестерин – 6,2 ммоль/л, ТГ – 2,5 ммоль/л, ХС-ЛПВП – 0,8 ммоль/л, ХС-ЛПНП - 4,2 ммоль/л.

На ЭКГ: ритм синусовый, правильный с ЧСС – 76 уд/мин. Отклонение ЭОС влево. Гипертрофия левого желудочка.

**Вопросы:**

1. Предположите наиболее вероятный диагноз (том числе, по МКБ-10).
2. Обоснуйте поставленный Вами диагноз.
3. Составьте и обоснуйте план дополнительного обследования пациента.
4. Назначьте лечение и обоснуйте.
5. При проведении стресс-эхокардиографии выявлено ухудшение локальной сократимости миокарда в 4 сегментах. Ваша тактика ведения? **Экспертиза трудоспособности, диспансерное наблюдение, профилактика.**

Декан лечебного факультета  
доцент

Г.П. Никулина

И.о. проректора по учебной деятельности,  
профессор

А.Б. Ходжаян

Билет разработан в соответствии с программой ГИА по специальности 31.05.01 Лечебное дело, утвержденной на заседании Ученого совета лечебного факультета ФГБОУ ВО СтГМУ 21.12.2021 г. (протокол №4)

Федеральное государственное бюджетное образовательное учреждение высшего образования  
«Ставропольский государственный медицинский университет»  
Министерства здравоохранения Российской Федерации

**Экзаменационный билет № 24**

**для проведения государственной итоговой аттестации**

Направление подготовки, 31.05.01 Лечебное дело  
специальность

Направленность Медицинская и организационно-управленческая деятельность  
(специализация) врача-лечебника

**Ознакомьтесь с ситуацией и дайте развернутые ответы на вопросы**

Женщина 24 лет обратилась к врачу с жалобами на слабость, повышение температуры тела до 39,2°C, тянущие боли в поясничной области, частое, болезненное мочеиспускание в малых количествах.

Из анамнеза известно, что считает себя больной с 14 лет, когда впервые отметила появление вышеуказанных жалоб, был диагностирован острый пиелонефрит, проведено лечение. В последующие 2 года неоднократные госпитализации с аналогичными жалобами, выставлен диагноз хронического пиелонефрита. В 16 лет больной было предложено санаторно-курортное лечение, которое дало положительные результаты.

Ухудшение состояния около 2-х недель назад, когда после переохлаждения появились озноб, повышение температуры тела до 39°C, сильные приступообразные боли в поясничной области, которые irradiровали вниз живота, сопровождающиеся частым болезненным мочеиспусканием.

При осмотре: состояние относительно удовлетворительное. Рост 175 см. Вес 64 кг. Кожные покровы чистые, обычной окраски. Отёков нет. В лёгких дыхание везикулярное, хрипов нет. Тоны сердца приглушены, ритмичные. ЧСС – 70 уд.в мин., АД – 120/80 мм рт.ст. Живот мягкий, при пальпации безболезненный во всех отделах. Печень и селезёнка не увеличены. Симптом поколачивания по поясничной области положительный справа. Частое болезненное мочеиспускание.

В анализах: лейкоциты 8,9х10<sup>9</sup>/л, СОЭ 36 мм/час, мочевины 4,3 ммоль/л, креатинин 72,6 мкмоль/л, общий белок 46 г/л. СКФ 92 мл/мин/1,73м<sup>2</sup>.

Общий анализ мочи: удельный вес – 1009, белок – 0,5, лейкоциты – 6 в поле зрения, слизь, клетки плоского эпителия.

Обзорная и экскреторная урография – почки расположены обычно, теней конкрементов не выявлено. Имеется грибовидная деформация чашечек, шейки вытянуты, лоханка атонична. Контуры почек неровные, снижено накопление контраста справа. Уродинамика не нарушена.

#### **Вопросы:**

1. Предположите наиболее вероятный диагноз( том числе, по МКБ-10).
2. Обоснуйте поставленный Вами диагноз.
3. Составьте и обоснуйте план дополнительного обследования пациента.
4. Проведите дифференциальный диагноз.
5. Предложите и обоснуйте тактику дальнейшего лечения. **Экспертиза трудоспособности, диспансерное наблюдение, профилактика.**

Декан лечебного факультета  
доцент

Г.П. Никулина

И.о. проректора по учебной деятельности,  
профессор

А.Б. Ходжаян

Билет разработан в соответствии с программой ГИА по специальности 31.05.01 Лечебное дело, утвержденной на заседании Ученого совета лечебного факультета ФГБОУ ВО СтГМУ 21.12.2021 г. (протокол №4)

Федеральное государственное бюджетное образовательное учреждение высшего образования  
«Ставропольский государственный медицинский университет»  
Министерства здравоохранения Российской Федерации

#### **Экзаменационный билет № 25**

##### **для проведения государственной итоговой аттестации**

Направление подготовки, 31.05.01 Лечебное дело  
специальность

Направленность Медицинская и организационно-управленческая деятельность  
(специализация) врача-лечебника

#### **Ознакомьтесь с ситуацией и дайте развернутые ответы на вопросы**

Мужчина 54 лет впервые обратился к врачу общей практики с целью диспансеризации. Он отрицает наличие каких-либо хронических заболеваний и не принимает никаких лекарственных средств. Его отец умер в возрасте 74 лет от острого инфаркта миокарда. Его мать жива, ей в настоящее время 80 лет, получает лечение по поводу артериальной гипертензии. У него есть младшие родные брат и сестра, в отношении которых он утверждает, что они не страдают никакими хроническими заболеваниями. Пациент не курит, не употребляет алкоголь, никогда не применял наркотические средства. Он ведет малоподвижный образ жизни, работает финансовым советником, не занимается физическими упражнениями.

При объективном физикальном исследовании не отмечается отклонений от нормы по всем органам и системам. ЧСС – 80 ударов в минуту, АД – 127/82 мм.рт.ст., частота

дыхательных движений 18 в минуту. Рост 170 см, масса тела 86 кг, индекс массы тела (ИМТ) 29,8 кг/м<sup>2</sup>, окружность талии 98 см.

**Вопросы:**

1. Какие дополнительные исследования в рамках первого этапа диспансеризации следует провести данному пациенту (после опроса на выявление хронических неинфекционных заболеваний и факторов риска их развития, антропометрии и измерения АД)?
2. Какие исследования необходимо провести для выявления суммарного сердечно-сосудистого риска у данного пациента?
3. Какие исследования в рамках первого и второго этапов диспансеризации направлены на скрининг онкопатологии у данного пациента?
4. По результатам дополнительных исследований в рамках первого этапа диспансеризации у данного пациента уровень общего холестерина крови 3,4 ммоль/л, уровень глюкозы крови 4,1 ммоль/л, ЭКГ без отклонений от нормы. Оцените, каков суммарный сердечно-сосудистый риск для данного пациента (по SCORE)?
5. Какие рекомендации по изменению образа жизни Вы дадите пациенту?

Декан лечебного факультета  
доцент

Г.П. Никулина

И.о. проректора по учебной деятельности,  
профессор

А.Б. Ходжаян

Билет разработан в соответствии с программой ГИА по специальности 31.05.01 Лечебное дело, утвержденной на заседании Ученого совета лечебного факультета ФГБОУ ВО СтГМУ 21.12.2021 г. (протокол №4)

Федеральное государственное бюджетное образовательное учреждение высшего образования  
«Ставропольский государственный медицинский университет»  
Министерства здравоохранения Российской Федерации

**Экзаменационный билет № 26**

**для проведения государственной итоговой аттестации**

Направление подготовки, 31.05.01 Лечебное дело  
специальность

Направленность Медицинская и организационно-управленческая деятельность  
(специализация) врача-лечебника

**Ознакомьтесь с ситуацией и дайте развернутые ответы на вопросы**

Мужчина 45 лет обратился к врачу с жалобами на боль в левом колене, которая началась накануне, ночью. Со слов пациента, боль появилась внезапно, когда он уже лег спать после обильного ужина. В течение примерно 3 часов боль была очень интенсивной, в связи с чем пациент принял парацетамол две таблетки по 500 мг, после чего боль несколько уменьшилась, но полностью не купировалась.

Пациент отрицает аналогичные приступы болей в колене ранее, однако несколько месяцев назад был эпизод интенсивной боли в первом плюснефаланговом суставе правой стопы после переохлаждения, сопровождавшийся покраснением сустава и невозможностью опираться на ногу. Тот эпизод прошел полностью самостоятельно без какого-либо лечения в течение 3 суток, наиболее интенсивной была боль в первые 3-4 часа.

Пациент отрицает факты травм, операций, гемотрансфузий. В течение 2 лет страдает артериальной гипертензией, по поводу которой принимает гидрохлортиазид. Накануне вечером пациент употреблял большое количество красного вина и ел мясные отбивные, так как отмечал семейное событие. Курение, употребление наркотических препаратов отрицает.

При осмотре: рост 180 см, масса тела 109 кг, ИМТ 33,6 кг/м<sup>2</sup>. Температура тела 37,1°C, ЧСС – 90 ударов в минуту, частота дыхания 22 в минуту, АД – 129/88 мм.рт.ст. Кожные покровы обычной окраски, имеется незначительная гиперемия воротниковой зоны. Со стороны органов дыхания и сердечно-сосудистой системы без отклонений от нормы, живот мягкий, безболезненный, размеры печени и селезенки в пределах нормы. Левый коленный сустав увеличен в объеме за счёт экссудации, кожа над ним гиперемирована, локальная температура повышена. Пациент ограничивает активные движения в суставе из-за болей, придает колену полусогнутое положение. Пассивные движения ограничены в таком же объеме, при максимальном сгибании и разгибании боль усиливается. Пальпация сустава резко болезненна, определяется значительный выпот в коленном суставе, крепитация отсутствует. Другие суставы без патологических проявлений, объем движений в них полный. Увеличения паховых лимфатических узлов нет.

В общем анализе крови имеется лейкоцитоз  $9,1 \cdot 10^9/\text{л}$ , сдвига лейкоцитарной формулы нет, СОЭ 28 мм/ч, в остальном – без отклонений.

#### **Вопросы:**

1. Опишите основные характеристики суставного синдрома у данного пациента.
2. Какой наиболее вероятный предположительный диагноз? ( том числе, по МКБ-10).
3. Какие диагностические исследования будут являться ключевыми для подтверждения диагноза?
4. Какие клинические признаки указывают на предполагаемый диагноз?
5. Каковы принципы медикаментозной терапии данного заболевания? **Экспертиза трудоспособности, диспансерное наблюдение, профилактика.**

Декан лечебного факультета  
доцент

Г.П. Никулина

И.о. проректора по учебной деятельности,  
профессор

А.Б. Ходжаян

Билет разработан в соответствии с программой ГИА по специальности 31.05.01 Лечебное дело, утвержденной на заседании Ученого совета лечебного факультета ФГБОУ ВО СтГМУ 21.12.2021 г. (протокол №4)

Федеральное государственное бюджетное образовательное учреждение высшего образования  
«Ставропольский государственный медицинский университет»  
Министерства здравоохранения Российской Федерации

### **Экзаменационный билет № 27**

#### **для проведения государственной итоговой аттестации**

Направление подготовки, 31.05.01 Лечебное дело

специальность

Направленность

(специализация)

Медицинская и организационно-управленческая деятельность  
врача-лечебника

#### **Ознакомьтесь с ситуацией и дайте развернутые ответы на вопросы**

Мужчина 55 лет обратился по поводу хронического кашля. Также он отмечает появление одышки при физической активности. Со слов пациента, в последнее время отмечается усиление кашля. (Во время беседы Вы отмечаете запах табачного дыма от пациента.) При опросе он признает, что курит ежедневно 1 пачку сигарет в течение 35 лет и пробовал самостоятельно отказаться от курения, однако безуспешно.

При обследовании ЧСС – 80 ударов в минуту, АД – 125/82 мм рт ст., частота дыхания 16 в минуту. Кожные покровы обычной окраски, пульсоксиметрия демонстрирует сатурацию 98%.

Перкуторный звук над легочными полями ясный, дыхание с жёстким оттенком, по всем лёгочным полям отмечаются единичные сухие свистящие хрипы. По остальным органам и системам без отклонений. По результатам спирометрии ФЖЕЛ в пределах возрастной нормы, отношение ОФВ1/ФЖЕЛ 0,89, ОФВ1 81% от нормы.

**Вопросы:**

1. Какие основные рекомендации следует дать пациенту?
2. Опишите роль медицинских работников в стимулировании отказа от курения.
3. Какие препараты фармакологической поддержки отказа от курения возможно использовать?
4. Какие дополнительные методы исследования следует назначить данному пациенту?
5. Возможно ли диагностировать хроническую обструктивную болезнь легких (ХОБЛ) у данного пациента?

Декан лечебного факультета  
доцент

Г.П. Никулина

И.о. проректора по учебной деятельности,  
профессор

А.Б. Ходжаян

Билет разработан в соответствии с программой ГИА по специальности 31.05.01 Лечебное дело, утвержденной на заседании Ученого совета лечебного факультета ФГБОУ ВО СтГМУ 21.12.2021 г. (протокол №4)

Федеральное государственное бюджетное образовательное учреждение высшего образования  
«Ставропольский государственный медицинский университет»  
Министерства здравоохранения Российской Федерации

**Экзаменационный билет № 28**

**для проведения государственной итоговой аттестации**

Направление подготовки, 31.05.01 Лечебное дело  
специальность

Направленность  
(специализация)

Медицинская и организационно-управленческая деятельность  
врача-лечебника

**Ознакомьтесь с ситуацией и дайте развернутые ответы на вопросы**

Женщина в возрасте 51 года проходит диспансеризацию. Со слов женщины, она совершенно здорова, обычно хорошо себя чувствует и не имеет никаких жалоб. В анамнезе в возрасте 38 лет выполнено удаление матки по поводу фибромиомы, придатки не удалялись. После 40 лет она проходила маммографию с интервалом 2 года, все результаты без отклонений от нормы. Наличие хронических заболеваний отрицает, гемотрансфузий не выполнялось. Она ежедневно самостоятельно принимает поливитамины, постоянный приём других препаратов отрицает. Семейный анамнез отягощён по раку молочной железы, который был диагностирован

у бабушки по материнской линии в возрасте 72 лет. Пациентка замужем, работает учителем средней школы, курение и употребление алкоголя отрицает. В диете избегает молочных продуктов, так как считает, что имеет «непереносимость лактозы». Физическими упражнениями специально не занимается, нерегулярно осуществляет прогулки «для поддержания здоровья».

При физикальном обследовании ЧСС – 72 ударов в минуту, АД – 118/78 мм.рт.ст., частота дыхания 16 в минуту, отклонений от нормы по органам и системам не выявляется.

**Вопросы:**

1. Какой скрининг злокачественных новообразований шейки матки показан данной пациентке?
2. Какие дополнительные (к выполненному ранее опросу на выявление хронических неинфекционных заболеваний и факторов риска их развития и измерению АД) исследования показаны на первом этапе диспансеризации?
3. С каким интервалом рекомендуется проводить маммографию для скрининга рака молочной железы у данной пациентки?
4. Что следует порекомендовать пациентке для снижения риска развития остеопороза?
5. Каким образом результаты диспансеризации отражаются в медицинской документации?

Декан лечебного факультета  
доцент

Г.П. Никулина

И.о. проректора по учебной деятельности,  
профессор

А.Б. Ходжаян

Билет разработан в соответствии с программой ГИА по специальности 31.05.01 Лечебное дело, утвержденной на заседании Ученого совета лечебного факультета ФГБОУ ВО СтГМУ 21.12.2021 г. (протокол №4)

Федеральное государственное бюджетное образовательное учреждение высшего образования  
«Ставропольский государственный медицинский университет»  
Министерства здравоохранения Российской Федерации

**Экзаменационный билет № 29**

**для проведения государственной итоговой аттестации**

Направление подготовки, 31.05.01 Лечебное дело  
специальность

Направленность Медицинская и организационно-управленческая деятельность  
(специализация) врача-лечебника

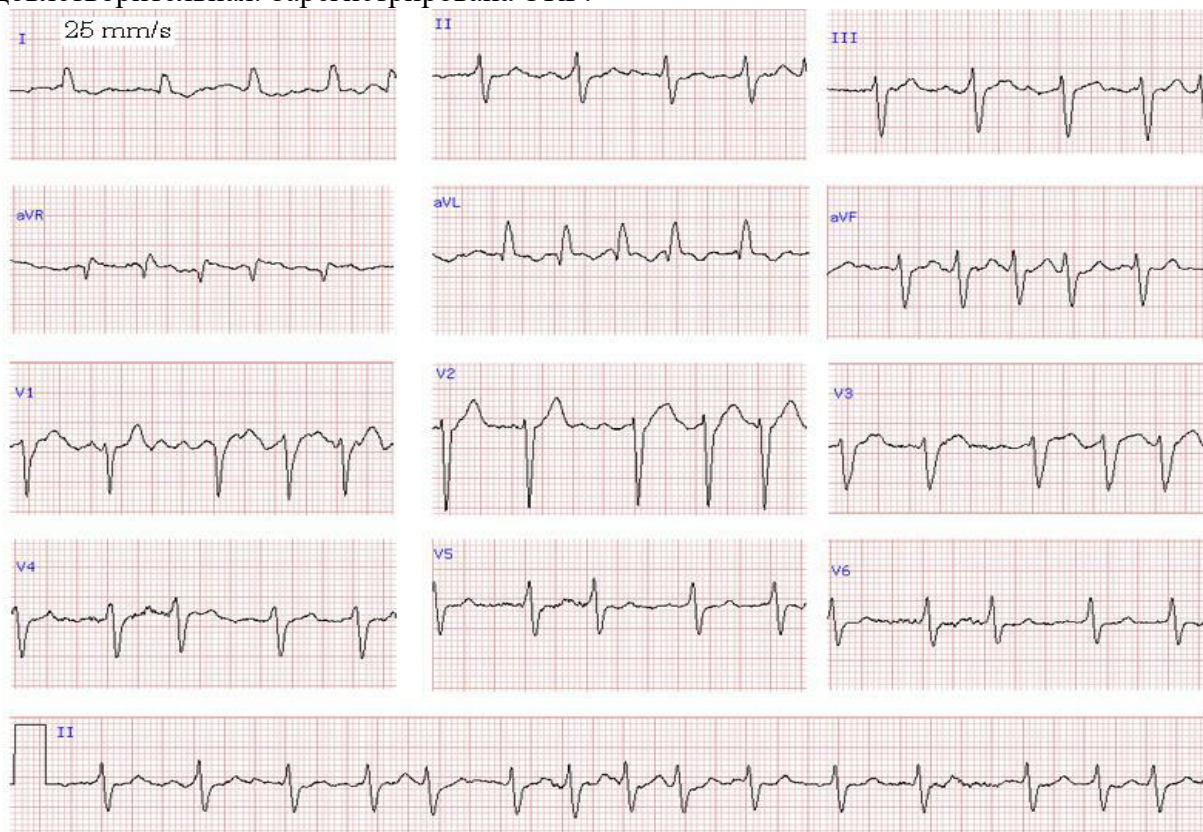
**Ознакомьтесь с ситуацией и дайте развернутые ответы на вопросы**

На приеме женщина 27 лет, которая предъявляет жалобы на постоянную нервозность, слабость, сердцебиение, которые усилились, в последние несколько дней появился тремор рук. Также она отмечает трудности с концентрацией внимания, в том числе на работе (работает экономистом предприятия) и раздражительность, на что обращают внимание ее коллеги. Симптомы нарастали в течение последних 3 месяцев, отмечает снижение массы тела примерно на 4 кг за это время, в течение последнего месяца присоединилась бессонница, в связи с чем она решила обратиться к врачу. Менструации отсутствуют в течение 2 месяцев, до этого были



минут. Сегодня болевой синдром возник на улице, в то время как он выгуливал свою собаку, боль несколько уменьшилась в покое, но, в отличие от предшествующих эпизодов, полностью не прекратилась. Пациент описывает боль как «сжимающую» и жгучую («как будто кипятка плеснули в грудь»), при этом есть чувство нехватки воздуха и потливость. В настоящее время иррадиации не отмечает, но при ранее возникавших эпизодах боли в груди имелась иррадиация в левую руку. Пациент отрицает наличие хронических заболеваний, но его жена говорит о том, что он не обращался к врачу в течение многих лет. Жена настояла на вызове врача, так как его младший брат перенес инфаркт миокарда 6 месяцев назад. Пациент работает начальником отдела в коммерческом банке, курит 1,5 пачки сигарет в день в течение 30 лет и эпизодически употребляет алкогольные напитки в компании друзей или коллег.

При физикальном обследовании: рост 182 см, масса тела 112 кг, температура тела 37,1°C. Кожные покровы бледные, лицо покрыто мелкими капельками пота. Дыхание везикулярное, хрипов нет. Тоны сердца ритмичные, акцент 2 тона на аорте, шумов нет. ЧСС – 60 в минуту, АД – 190/95 мм.рт.ст., частота дыхания 18 в минуту. Живот мягкий, безболезненный, печень и селезёнка не пальпируются. Голени пастозны, пульсация на артериях стоп удовлетворительная. Зарегистрирована ЭКГ:



### Вопросы:

1. Предположите наиболее вероятный диагноз. ( том числе, по МКБ-10).
2. Обоснуйте поставленный Вами диагноз.
3. Составьте план начального обследования пациента.
4. Какую терапию на догоспитальном этапе следует провести пациенту?
5. Показана ли фибринолитическая (тромболитическая) терапия на догоспитальном этапе? Обоснуйте ответ.

И.о. проректора по учебной деятельности,  
профессор

А.Б. Ходжаян

Билет разработан в соответствии с программой ГИА по специальности 31.05.01 Лечебное дело, утвержденной на заседании Ученого совета лечебного факультета ФГБОУ ВО СтГМУ 21.12.2021 г. (протокол №4)

Федеральное государственное бюджетное образовательное учреждение высшего образования  
«Ставропольский государственный медицинский университет»  
Министерства здравоохранения Российской Федерации

**Экзаменационный билет № 31**

**для проведения государственной итоговой аттестации**

Направление подготовки, 31.05.01 Лечебное дело  
специальность

Направленность Медицинская и организационно-управленческая деятельность  
(специализация) врача-лечебника

**Ознакомьтесь с ситуацией и дайте развернутые ответы на вопросы**

На повторном приеме мужчина 47 лет. Две недели назад он перенёс респираторную вирусную инфекцию, по поводу которой обращался к Вам и во время осмотра у него было обнаружено повышенное АД до 164/98 мм.рт.ст. Пациент вспоминает, что ранее ему говорили о «повышенном давлении», но значений АД он не помнит, со слов, лечения рекомендовано не

было. В настоящее время пациент чувствует себя хорошо, жалоб не предъявляет. Пациент не курит, алкогольные напитки употребляет «как все», то есть «по праздникам, и, может, пару бутылок пива по выходным». Регулярными физическими упражнениями не занимается, работа малоподвижная. Отец умер от инсульта в возрасте 69 лет, мать жива и, со слов пациента, здорова, в возрасте 72 лет. У него два старших брата, и он не осведомлен о наличии у них каких-либо хронических заболеваний.

При осмотре: рост 177 см, масса тела 84 кг, окружность талии 103 см, температура тела 36,7°C. Кожные покровы обычной окраски, дыхание везикулярное, хрипов нет, частота дыхания 14 в минуту. Границы относительной сердечной тупости слева – на 1 см влево от левой срединно-ключичной линии, справа – по правому краю грудины, тоны сердца ритмичные, ясные, ЧСС – 78 в минуту. АД – на левой руке 156/96 мм.рт.ст., на правой руке – 152/98 мм.рт.ст. По остальным органам и системам без отклонений от нормы.

**Вопросы:**

1. Предположите наиболее вероятный диагноз. ( том числе, по МКБ-10).
2. Обоснуйте поставленный Вами диагноз.
3. Составьте и обоснуйте план дополнительного обследования пациента.
4. Какие нефармакологические методы лечения следует рекомендовать пациенту?
5. Препараты каких групп антигипертензивных лекарственных средств возможно рекомендовать пациенту. Обоснуйте свой выбор.

Декан лечебного факультета  
доцент

Г.П. Никулина

И.о. проректора по учебной деятельности,  
профессор

А.Б. Ходжаян

Билет разработан в соответствии с программой ГИА по специальности 31.05.01 Лечебное дело, утвержденной на заседании Ученого совета лечебного факультета ФГБОУ ВО СтГМУ 21.12.2021 г. (протокол №4)

Федеральное государственное бюджетное образовательное учреждение высшего образования  
«Ставропольский государственный медицинский университет»  
Министерства здравоохранения Российской Федерации

**Экзаменационный билет № 32**

**для проведения государственной итоговой аттестации**

Направление подготовки, 31.05.01 Лечебное дело  
специальность

Направленность Медицинская и организационно-управленческая деятельность  
(специализация) врача-лечебника

**Ознакомьтесь с ситуацией и дайте развернутые ответы на вопросы**

Мужчина 56 лет пришел на осмотр, ранее наблюдался у другого врача. Страдает артериальной гипертензией, по поводу которой получает индапамид 2,5 мг ежедневно. Также он время от времени принимает аспирин в низкой дозе, так как видел рекламу и решил, что ему он будет полезен.

Анамнез жизни без особенностей, наличие иных хронических заболеваний отрицает. Пациент не курит, эпизодически употребляет алкогольные напитки и не занимается физическими упражнениями. Отец умер в возрасте 60 лет от инфаркта миокарда, мать умерла в возрасте 72 лет от злокачественного новообразования, есть две младшие сестры, обе не страдают хроническими заболеваниями.

При физикальном исследовании рост 173 см, масса тела 92 кг, окружность талии 106 см. ЧСС – 75 ударов в минуту, АД – 130/80 мм.рт.ст. По органам и системам без отклонений от нормы.

В лабораторных анализах липидного спектра: общий холестерин 6,23 ммоль/л, холестерин липопротеидов высокой плотности (ЛПВП) 1,2 ммоль/л, холестерин липопротеидов низкой плотности 4,03 ммоль/л, триглицериды 1,56 ммоль/л.

#### **Вопросы:**

1. Сформулируйте и обоснуйте клинический диагноз (**том числе, по МКБ-10**).
2. Какие дополнительные лабораторные исследования необходимо выполнить этому пациенту?
3. Какие нефармакологические методы лечения следует рекомендовать пациенту?
4. Показан ли прием аспирина в низких дозах данному пациенту? Обоснуйте ответ.
5. Какие уровни липидов крови следует рассматривать в качестве целевых для данного пациента, и какие методы достижения этих целей следует рекомендовать?

Декан лечебного факультета  
доцент

Г.П. Никулина

И.о. проректора по учебной деятельности,  
профессор

А.Б. Ходжаян

Билет разработан в соответствии с программой ГИА по специальности 31.05.01 Лечебное дело, утвержденной на заседании Ученого совета лечебного факультета ФГБОУ ВО СтГМУ 21.12.2021 г. (протокол №4)

Федеральное государственное бюджетное образовательное учреждение высшего образования  
«Ставропольский государственный медицинский университет»  
Министерства здравоохранения Российской Федерации

#### **Экзаменационный билет № 33**

#### **для проведения государственной итоговой аттестации**

Направление подготовки, 31.05.01 Лечебное дело  
специальность

Направленность Медицинская и организационно-управленческая деятельность  
(специализация) врача-лечебника

#### **Ознакомьтесь с ситуацией и дайте развернутые ответы на вопросы**

Женщина 36 лет, продавец, обратилась с жалобами на «какую-то мочевую инфекцию, от которой никак не может избавиться». Пациентка считает, что страдает дрожжевой инфекцией мочеполовой системы, так отмечает постоянные белесые выделения из половых путей, зуд и жжение при мочеиспускании. Также она отмечает увеличение частоты мочеиспусканий,

связывает это с инфекцией. Моча светлая, обильная, без патологических примесей. В течение последних лет отмечает постоянное увеличение массы тела, за последний год прибавка массы тела составила не менее 6 кг. Пациентка пробовала различные диеты для контроля массы тела, но безуспешно. В последние 3-4 месяца придерживается диеты с ограничением углеводов, но большим количеством белка и жиров. Со слов, хроническими заболеваниями не страдала. Во время единственной беременности в возрасте 30 лет отмечала избыточную прибавку массы тела и большую массу тела плода – при рождении вес составлял 5100 г, роды путем кесарева сечения. Семейный анамнез неизвестен.

При физикальном обследовании рост 155 см, масса тела 86 кг. Кожа влажная, тургор несколько снижен, имеется гиперпигментация и утолщение кожи по задней поверхности шеи и в подмышечных областях, под молочными железами отмечается яркая гиперемия. Дыхание везикулярное, хрипов нет, частота дыхания 16 в минуту. Границы относительной сердечной тупости не изменены, при аускультации тоны сердца ритмичные, акцент 2 тона на аорте, АД – 138/88 мм.рт.ст., ЧСС – 72 удара в минуту. Живот мягкий, безболезненный.

По результатам гинекологического обследования обнаружены обильные белые вагинальные выделения, соответствующие картине кандидозного кольпита, что подтверждено результатами микробиологического исследования.

Результат исследования мочи с использованием тест-полоски показал отрицательные пробы на нитриты, лейкоцитарную эстеразу, белок и глюкозу. Глюкоза периферической капиллярной крови при исследовании портативным глюкометром – 12,5 ммоль/л.

#### **Вопросы:**

1. Предположите наиболее вероятный диагноз (том числе, по МКБ-10).
2. Обоснуйте поставленный Вами диагноз.
3. Какие дополнительные лабораторные исследования необходимо выполнить этой пациентке?
4. Какие индивидуальные цели лечения (показатели углеводного обмена и липидов крови) следует установить данной пациентке?
5. Дайте диетические рекомендации пациентке. **Экспертиза трудоспособности, диспансерное наблюдение, профилактика**

Декан лечебного факультета  
доцент

Г.П. Никулина

И.о. проректора по учебной деятельности,  
профессор

А.Б. Ходжаян

Билет разработан в соответствии с программой ГИА по специальности 31.05.01 Лечебное дело, утвержденной на заседании Ученого совета лечебного факультета ФГБОУ ВО СтГМУ 21.12.2021 г. (протокол №4)

Федеральное государственное бюджетное образовательное учреждение высшего образования  
«Ставропольский государственный медицинский университет»  
Министерства здравоохранения Российской Федерации

#### **Экзаменационный билет № 34**

##### **для проведения государственной итоговой аттестации**

Направление подготовки, 31.05.01 Лечебное дело  
специальность

Направленность Медицинская и организационно-управленческая деятельность  
(специализация) врача-лечебника

#### **Ознакомьтесь с ситуацией и дайте развернутые ответы на вопросы**

Молодой человек 18 лет предъявляет жалобы на боль в горле, затруднение глотания и повышение температуры тела выше 38°C в течение двух дней. Он отмечает, что его младшая сестра на прошлой неделе «болела такой же инфекцией». Осиплости голоса, слюнотечения,

скованности мышц шеи не отмечается. Пациент отрицает такие клинические проявления как кашель, кожные высыпания, тошнота и рвота или диарея. Пациент за пределы постоянного места жительства в последний год не выезжал, иммунизация выполнена полностью в соответствии с национальным календарем. Хроническими заболеваниями не страдает, лекарственные препараты не принимает, аллергические реакции отрицает. Травмы, операции, курение, употребление алкоголя и наркотиков также категорически отрицает.

Объективно: температура тела 38,5°C, ЧСС – 104 удара в минуту, АД – 118/64 мм.рт.ст., частота дыхания 18 в минуту, сатурация кислородом 99%. Задняя стенка глотки ярко гиперемирована, миндалины значительно увеличены в размерах с обеих сторон, в лакунах определяется налёт белого цвета, больше слева, отклонения язычка нет. Имеет место увеличение передних шейных и подчелюстных лимфатических узлов с обеих сторон, лимфатические узлы до 2,5 см, эластичные, умеренно болезненные при пальпации. Кожные покровы чистые. Органы дыхания и кровообращения без отклонений от нормы, живот мягкий, безболезненный, увеличения печени и селезёнки нет. Суставы без экссудативных проявлений, объём движений полный.

### Вопросы:

1. Предположите наиболее вероятный диагноз. ( том числе, по МКБ-10).
2. Обоснуйте поставленный Вами диагноз.
3. Какие опасные и угрожающие жизни причины боли в горле следует рассматривать в контексте дифференциального диагноза?
4. Какие лабораторные исследования можно использовать для подтверждения диагноза?
5. Сформулируйте план лечения.

Экспертиза трудоспособности, диспансерное наблюдение, профилактика

Декан лечебного факультета  
доцент

Г.П. Никулина

И.о. проректора по учебной деятельности,  
профессор

А.Б. Ходжаян

Билет разработан в соответствии с программой ГИА по специальности 31.05.01 Лечебное дело, утвержденной на заседании Ученого совета лечебного факультета ФГБОУ ВО СтГМУ 21.12.2021 г. (протокол №4)

Федеральное государственное бюджетное образовательное учреждение высшего образования  
«Ставропольский государственный медицинский университет»  
Министерства здравоохранения Российской Федерации

### Экзаменационный билет № 35

#### для проведения государственной итоговой аттестации

Направление подготовки, 31.05.01 Лечебное дело  
специальность

Направленность Медицинская и организационно-управленческая деятельность  
(специализация) врача-лечебника

### Ознакомьтесь с ситуацией и дайте развернутые ответы на вопросы

Женщина 24 лет жалуется на боли в поясничной области и повышение температуры тела в течение последних двух дней. В течение последней недели отмечались боли при

мочеиспускании, а выраженная боль и лихорадка появились вчера. Сегодня присоединилась тошнота, но рвоты не было. Боль преимущественно локализуется в правой части поясницы, она постоянная, тупая, без иррадиации. Вчера вечером пациентка приняла 400 мг ибупрофена, чтобы заснуть, но боль сохраняется, и утром она решила обратиться к врачу. Пациентка замужем, менструации регулярные, последние – 1 неделю назад. В качестве контрацепции использует внутриматочную спираль. Выделения из половых путей отрицает. Мочеиспускание 5-7 раз в сутки, моча выделяется в обычном количестве, в последние два дня мутная, пенистая.

Объективно: температура тела 38,3°C, ЧСС – 112 в минуту, АД – 120/70 мм.рт.ст., частота дыхания 15 в минуту. При пальпации правого реберно-позвоночного угла имеется выраженная болезненность, поколачивание в области почек резко болезненно справа. Отёков нет. Физикальное обследование других отклонений от нормы не выявляет.

**Вопросы:**

1. Предположите наиболее вероятный диагноз. ( том числе, по МКБ-10).
2. Какие лабораторные исследования следует использовать для подтверждения диагноза?
3. Какие заболевания следует рассматривать в рамках дифференциального диагноза болей в поясничной области у молодой женщины?
4. Сформулируйте план лечения.
5. Сформулируйте прогноз. **Экспертиза трудоспособности, диспансерное наблюдение, профилактика**

Декан лечебного факультета  
доцент

Г.П. Никулина

И.о. проректора по учебной деятельности,  
профессор

А.Б. Ходжаян

Билет разработан в соответствии с программой ГИА по специальности 31.05.01 Лечебное дело, утвержденной на заседании Ученого совета лечебного факультета ФГБОУ ВО СтГМУ 21.12.2021 г. (протокол №4)

Федеральное государственное бюджетное образовательное учреждение высшего образования  
«Ставропольский государственный медицинский университет»  
Министерства здравоохранения Российской Федерации

**Экзаменационный билет № 36**

**для проведения государственной итоговой аттестации**

Направление подготовки, 31.05.01 Лечебное дело  
специальность

Направленность  
(специализация)

Медицинская и организационно-управленческая деятельность  
врача-лечебника

**Ознакомьтесь с ситуацией и дайте развернутые ответы на вопросы**

Мужчина 44 лет с жалобами на повышение температуры тела, ознобы, кашель с небольшим количеством мокроты. Считал себя полностью здоровым до последней недели, когда появилась заложенность носа, насморк и небольшая боль в горле. К врачу не обращался, лечился самостоятельно противопростудными безрецептурными препаратами («Фервекс»). Прошлой ночью отметил внезапное повышение температуры тела до 39°C, озноб, выраженную общую слабость и появился кашель, вначале сухой, затем – с небольшим количеством светлой мокроты, а также боли в правой половине грудной клетки. Наличие хронических заболеваний отрицает. Курит по 1 пачке сигарет в течение 15 лет, аллергические реакции отрицает.

Объективно: температура тела 37,8°C, кожные покровы чистые. Перкуторный звук укорочен справа в нижних отделах, дыхание справа ниже угла лопатки бронхиальное, мелкопузырчатые хрипы в конце вдоха в этой области, а также усиление голосового дрожания и бронхофонии, частота дыхания 22 в минуту, сатурация периферической крови кислородом 99%. Сердечно-сосудистая система без отклонений от нормы, ЧСС – 80 уд. в минуту, АД – 120/72 мм.рт.ст. Живот мягкий, безболезненный, периферических отёков нет.

**Вопросы:**

1. Предположите наиболее вероятный диагноз. ( том числе, по МКБ-10).
2. Какие исследования требуются для подтверждения диагноза?
3. Проведите оценку прогноза и осуществите выбор места лечения пациента.
4. Сформулируйте план лечения.
5. Опишите методы профилактики данного заболевания. **Экспертиза трудоспособности, диспансерное наблюдение.**

Декан лечебного факультета  
доцент

Г.П. Никулина

И.о. проректора по учебной деятельности,  
профессор

А.Б. Ходжаян

Билет разработан в соответствии с программой ГИА по специальности 31.05.01 Лечебное дело, утвержденной на заседании Ученого совета лечебного факультета ФГБОУ ВО СтГМУ 21.12.2021 г. (протокол №4)

Федеральное государственное бюджетное образовательное учреждение высшего образования  
«Ставропольский государственный медицинский университет»  
Министерства здравоохранения Российской Федерации

**Экзаменационный билет № 37**

**для проведения государственной итоговой аттестации**

Направление подготовки, 31.05.01 Лечебное дело  
специальность

Направленность  
(специализация)

Медицинская и организационно-управленческая деятельность  
врача-лечебника

**Ознакомьтесь с ситуацией и дайте развернутые ответы на вопросы**

Мужчина 45 лет проходит профилактический медицинский осмотр в рамках диспансеризации. Жалоб не предъявляет, хронических заболеваний в анамнезе нет. При анкетировании выявлено, что пациент имеет вредные привычки (курит), нерационально питается и ведёт малоподвижный образ жизни.

При осмотре: состояние удовлетворительное, повышенного питания. ИМТ – 32 кг/м<sup>2</sup>. Кожные покровы чистые, обычной окраски. В легких дыхание везикулярное, хрипов нет. Тоны сердца ясные, ритмичные. ЧСС – 72 уд.в мин., АД – 150/90 мм рт.ст. (антигипертензивные препараты не принимает). Живот мягкий, при пальпации безболезненный во всех отделах. Печень и селезёнка не увеличены. Дизурии нет. Симптом поколачивания по поясничной области отрицательный. Отеков нет.

В анализах: общий холестерин – 5,6 ммоль/л, глюкоза крови 4 ммоль/л. ЭКГ – признаки гипертрофии левого желудочка.

**Вопросы:**

1. Предположите наиболее вероятный диагноз (том числе, по МКБ-10)..
2. Обоснуйте поставленный Вами диагноз.
3. Определите группу здоровья пациента. Обоснуйте свой ответ.
4. Нуждается ли пациент в направлении на второй этап диспансеризации? Какое обследование необходимо провести? Обоснуйте свой ответ.
5. Перечислите имеющиеся у пациента факторы риска развития хронических неинфекционных заболеваний и составьте план индивидуального профилактического консультирования.

Декан лечебного факультета  
доцент

Г.П. Никулина

И.о. проректора по учебной деятельности,  
профессор

А.Б. Ходжаян

Билет разработан в соответствии с программой ГИА по специальности 31.05.01 Лечебное дело, утвержденной на заседании Ученого совета лечебного факультета ФГБОУ ВО СтГМУ 21.12.2021 г. (протокол №4)

Федеральное государственное бюджетное образовательное учреждение высшего образования  
«Ставропольский государственный медицинский университет»  
Министерства здравоохранения Российской Федерации

**Экзаменационный билет № 38**

**для проведения государственной итоговой аттестации**

Направление подготовки, 31.05.01 Лечебное дело  
специальность

Направленность  
(специализация)

Медицинская и организационно-управленческая деятельность  
врача-лечебника

### **Ознакомьтесь с ситуацией и дайте развернутые ответы на вопросы**

Мужчина 39 лет проходит профилактический медицинский осмотр в рамках диспансеризации. Жалобы на периодический кашель по утрам с небольшим количеством слизистой мокроты. В анамнезе – частые ОРВИ, бронхиты, хронические заболевания отрицает. Имеется длительный стаж курения (индекс курильщика – 21 пачка\лет).

При осмотре: состояние удовлетворительное, нормостенического телосложения. ИМТ – 24 кг/м<sup>2</sup>. Кожные покровы чистые, обычной окраски. В лёгких дыхание везикулярное, хрипов нет. Тоны сердца ясные, ритмичные. ЧСС – 70 уд. в мин., АД – 120/80 мм рт.ст. Живот мягкий, при пальпации безболезненный во всех отделах. Печень и селезёнка не увеличены. Дизурии нет. Симптом поколачивания по поясничной области отрицательный. Отёков нет.

В анализах: общий холестерин – 4,8 ммоль/л, глюкоза крови 5,2 ммоль/л. ЭКГ – норма. Абсолютный сердечно-сосудистый риск (SCORE) = 1% (низкий).

#### **Вопросы:**

1. Определите группу здоровья пациента. Обоснуйте свой ответ.
2. Нуждается ли пациент в направлении на второй этап диспансеризации? Какое обследование необходимо провести? Обоснуйте свой ответ.
3. Перечислите спирометрические признаки бронхиальной обструкции. Опишите тактику врача при обнаружении нарушений функции лёгких по обструктивному типу.
4. Составьте план индивидуального профилактического консультирования.
5. Предложите пациенту способы отказа от курения.

Декан лечебного факультета  
доцент

Г.П. Никулина

И.о. проректора по учебной деятельности,  
профессор

А.Б. Ходжаян

Билет разработан в соответствии с программой ГИА по специальности 31.05.01 Лечебное дело, утвержденной на заседании Ученого совета лечебного факультета ФГБОУ ВО СтГМУ 21.12.2021 г. (протокол №4)

Федеральное государственное бюджетное образовательное учреждение высшего образования  
«Ставропольский государственный медицинский университет»  
Министерства здравоохранения Российской Федерации

#### **Экзаменационный билет № 39**

#### **для проведения государственной итоговой аттестации**

Направление подготовки, 31.05.01 Лечебное дело  
специальность

Направленность  
(специализация)

Медицинская и организационно-управленческая деятельность  
врача-лечебника

**Ознакомьтесь с ситуацией и дайте развернутые ответы на вопросы**

Женщина 34 лет страдающая бронхиальной астмой, пришла на очередной диспансерный осмотр к участковому терапевту. В течение последних 4 месяцев состояние больной стабильное, получает базисную терапию:

низкие дозы ингаляционных ГКС и длительно действующий  $\beta_2$ -агонист (флутиказона пропионат 100 мкг + сальметерол 50 мкг (в виде комбинированного ингалятора) 2 раза в день), по потребности сальбутамол 1 раз в 2-3 недели. Жалоб не предъявляет, приступы астмы редкие (1 раз в 2-3 недели), ночных приступов нет, ограничения физической активности не отмечает.

При осмотре: состояние удовлетворительное, телосложение нормостеническое. ИМТ – 22 кг/м<sup>2</sup>. Кожные покровы чистые, обычной окраски. В лёгких – дыхание везикулярное, хрипов нет. ЧДД – 16 в минуту. Тоны сердца ясные, ритмичные. ЧСС – 72 в минуту, АД – 120/80 мм рт. ст. Живот мягкий, безболезненный. Печень и селезёнка не увеличены. Дизурии нет. Симптом поколачивания по поясничной области отрицательный. Периферических отёков нет.

Общий анализ крови – без патологии. При спирометрии – ОФВ<sub>1</sub>=85%.

**Вопросы:**

1. Сформулируйте диагноз (**том числе, по МКБ-10**).
2. Обоснуйте поставленный Вами диагноз.
3. Определите тактику ведения пациентки. Обоснуйте свой ответ.
4. Составьте план диспансерного наблюдения.
5. Показано ли пациентке направление в бюро медико-социальной экспертизы? Обоснуйте свой ответ.

Декан лечебного факультета  
доцент

Г.П. Никулина

И.о. проректора по учебной деятельности,  
профессор

А.Б. Ходжаян

Билет разработан в соответствии с программой ГИА по специальности 31.05.01 Лечебное дело, утвержденной на заседании Ученого совета лечебного факультета ФГБОУ ВО СтГМУ 21.12.2021 г. (протокол №4)

Федеральное государственное бюджетное образовательное учреждение высшего образования  
«Ставропольский государственный медицинский университет»

Министерства здравоохранения Российской Федерации

**Экзаменационный билет № 40**

**для проведения государственной итоговой аттестации**

Направление подготовки, 31.05.01 Лечебное дело

специальность

Направленность

(специализация)

Медицинская и организационно-управленческая деятельность

врача-лечебника

**Ознакомьтесь с ситуацией и дайте развернутые ответы на вопросы**

Мужчина 51 года, инженер. Обратился с жалобами на слабость, кашель с выделением небольшого количества слизисто-гноной мокроты, повышение температуры до 38,5°C. Заболел 2 дня назад, когда после переохлаждения появилась слабость, сухой кашель, повысилась температура до 38°C. В анамнезе с 48 лет сахарный диабет 2 типа, контролируется только диетой. Другие хронические заболевания отрицает. Контакта с больными туберкулёзом не было. Курит до 1 пачки сигарет в день около 30 лет.

При осмотре: состояние относительно удовлетворительное. ИМТ 28 кг/м<sup>2</sup>. Кожные покровы обычной окраски, влажные. Температура 38,5°C. Периферические лимфоузлы не увеличены. ЧД – 18 в мин. В лёгких перкуторно справа ниже угла лопатки незначительное укорочение звука. Аускультативно везикулярное дыхание, справа ниже угла лопатки дыхание ослабленное, там же выслушивается звучная крепитация. Пульс 95 в мин., ритмичный. АД=120/80 мм рт. ст. Тоны сердца ритмичные, приглушены. Живот мягкий, безболезненный. Печень и селезёнка не увеличены. Дизурии нет. Симптом поколачивания по поясничной области отрицательный Периферических отёков нет.

Общий анализ крови: эритроциты 5,4·10<sup>12</sup>/л, лейкоциты - 10,2·10<sup>9</sup>/л, эозинофилы 2%, палочкоядерные нейтрофилы 2%, сегментоядерные нейтрофилы 71%, лимфоциты 22%, моноциты 3%. СОЭ 28 мм/час.

Общий анализ мочи: без патологии.

Анализ мокроты: слизисто-гноная, без запаха, лейкоциты – 30-40 в поле зрения, эритроциты – не обнаружены, эпителий плоский – 10-25 в поле зрения, эластических волокон нет, ВК не обнаружено.

Рентгенография органов грудной клетки: справа в нижнем лёгочном поле (S9) участок инфильтрации лёгочной ткани неоднородной структуры, с нечёткими контурами. Сердце без патологии.

Участковый терапевт поставил диагноз «Пневмония». Назначил лечение в амбулаторных условиях: азитромицин 500 мг 1 раз в день – 3 дня, ацетилцистеин 600 мг 1 раз в день, парацетамол 500 мг 3 раза в день.

#### **Вопросы:**

1. Правильно ли участковый терапевт поставил и сформулировал диагноз? Обоснуйте свой ответ.
2. Правильно ли участковый терапевт выбрал место лечения пациента? Обоснуйте свой ответ, используя шкалу CRB-65.
3. Правильно ли терапевт выбрал антибактериальный препарат для лечения пневмонии? Обоснуйте свой ответ.
4. Проведите экспертизу временной нетрудоспособности.
5. Показано ли пациенту после выздоровления диспансерное наблюдение? Обоснуйте свой ответ.

Декан лечебного факультета  
доцент

Г.П. Никулина

И.о. проректора по учебной деятельности,  
профессор

А.Б. Ходжаян

Билет разработан в соответствии с программой ГИА по специальности 31.05.01 Лечебное дело, утвержденной на заседании Ученого совета лечебного факультета ФГБОУ ВО СтГМУ 21.12.2021 г. (протокол №4)

Федеральное государственное бюджетное образовательное учреждение высшего образования  
«Ставропольский государственный медицинский университет»  
Министерства здравоохранения Российской Федерации

#### **Экзаменационный билет № 41**

##### **для проведения государственной итоговой аттестации**

Направление подготовки, 31.05.01 Лечебное дело  
специальность

Направленность  
(специализация)

Медицинская и организационно-управленческая деятельность  
врача-лечебника

### **Ознакомьтесь с ситуацией и дайте развернутые ответы на вопросы**

Пациент 57 лет жалуется на кашель с выделением небольшого количества слизистой мокроты, одышку при незначительной физической нагрузке (подъём на 1 этаж, ходьба в умеренном темпе), сердцебиение, слабость, утомляемость. Выраженность симптомов по «Оценочному тесту по ХОБЛ» (САТ) 28 баллов. Курит по 1 пачке сигарет в день в течение 37 лет, индекс курильщика=37. Кашель в течение многих лет с мокротой по утрам. Часто отмечал субфебрильную температуру. 3 года назад появилась постепенно усиливающая одышка, отеки на голенях. При усилении одышки применяет «Беродуал». В последние годы участились обострения в связи с простудой до 2-3 раз в год. В прошлом году один раз был госпитализирован в стационар с обострением.

Объективно: гиперстенического телосложения, повышенного питания. ИМТ – 29 кг/м<sup>2</sup>. Выраженный диффузный цианоз. Грудная клетка обычной конфигурации. При перкуссии лёгочный звук, в нижних отделах с коробочным оттенком. Дыхание жёсткое, с удлиненным выдохом, рассеянные сухие свистящие хрипы. ЧД – 24 в минуту. Границы сердца расширены вправо, акцент 2 тона над легочной артерией. ЧСС – 86 ударов в минуту. АД 130/80 мм рт.ст. Шейные вены в положении лёжа набухают. Печень на 2 см ниже края реберной дуги. На ногах отеки.

Общий анализ крови: эритроциты –  $4,8 \cdot 10^9$ /л, Hb – 168 г/л, лейкоциты –  $6,1 \cdot 10^9$ /л (лейкоцитарная формула – без особенностей), СОЭ – 15 мм/ч. Спирометрия: ОФВ1=30,0% от должного, ОФВ1/ФЖЕЛ=0,6. Пульсоксиметрия: SaO<sub>2</sub>=87%. ЭКГ – признаки гипертрофии правого желудочка и правого предсердия.

Рентгенография органов грудной клетки: лёгочный рисунок усилен, деформирован. Корни деформированы, уплотнены.

#### **Вопросы:**

1. Предположите наиболее вероятный диагноз. ( том числе, по МКБ-10).
2. Обоснуйте поставленный Вами диагноз.
3. Назначьте медикаментозную терапию. Обоснуйте свой ответ.
4. Составьте план диспансерного наблюдения.
5. Проведите экспертизу нетрудоспособности.

Декан лечебного факультета  
доцент

Г.П. Никулина

И.о. проректора по учебной деятельности,  
профессор

А.Б. Ходжаян

Билет разработан в соответствии с программой ГИА по специальности 31.05.01 Лечебное дело, утвержденной на заседании Ученого совета лечебного факультета ФГБОУ ВО СтГМУ 21.12.2021 г. (протокол №4)

Федеральное государственное бюджетное образовательное учреждение высшего образования  
«Ставропольский государственный медицинский университет»  
Министерства здравоохранения Российской Федерации

### **Экзаменационный билет № 42**

#### **для проведения государственной итоговой аттестации**

Направление подготовки, 31.05.01 Лечебное дело  
специальность

Направленность  
(специализация)

Медицинская и организационно-управленческая деятельность  
врача-лечебника

### **Ознакомьтесь с ситуацией и дайте развернутые ответы на вопросы**

К участковому терапевту обратился больной 52 лет с жалобами на систематический кашель с отделением скудного количества слизистой мокроты, преимущественно в утренние часы, одышку с затруднением выдоха, возникающую при обычной физической нагрузке, снижение массы тела.

Курит с 20 лет (30 сигарет в день), работает наборщиком в типографии. В течение предшествующих 5 лет беспокоит хронический кашель, в последние 2 года присоединились прогрессирующая одышка при ходьбе, которая значительно ограничивает физическую работоспособность и снижение массы тела. Два месяца назад перенёс простудное заболевание, на фоне которого отметил значительное усиление кашля и одышки, амбулаторно принимал азитромицин. Самочувствие улучшилось, но сохраняется выраженная одышка, в связи с чем обратился в поликлинику. В течение последнего года подобных эпизодов простудных заболеваний с усилением кашля и одышки, кроме указанного, не отмечалось.

Перенесённые заболевания: правосторонняя пневмония в 40-летнем возрасте, аппендэктомия в детском возрасте. Аллергологический анамнез не отягощён.

Общее состояние удовлетворительное. Пониженного питания, рост 178 см, вес 56 кг. Кожные покровы обычной окраски, отеков нет. Грудная клетка бочкообразной формы, при перкуссии легких – коробочный звук, при аускультации – диффузно ослабленное везикулярное дыхание, частота дыханий – 18 в минуту, SpO<sub>2</sub>96%. Тоны сердца ритмичные, пульс 88 в минуту, акцент II тона над лёгочной артерией. АД 130/80 мм рт.ст. Живот мягкий, безболезненный. Печень выступает из-под края рёберной дуги на 4 см.

#### **Вопросы:**

1. Предположите наиболее вероятный диагноз. ( том числе, по МКБ-10).
2. Обоснуйте поставленный Вами диагноз.
3. Составьте и обоснуйте план дополнительного обследования.
4. Назначьте и обоснуйте лечение.
5. Составьте план диспансерного наблюдения.

Декан лечебного факультета  
доцент

Г.П. Никулина

И.о. проректора по учебной деятельности,  
профессор

А.Б. Ходжаян

Билет разработан в соответствии с программой ГИА по специальности 31.05.01 Лечебное дело, утвержденной на заседании Ученого совета лечебного факультета ФГБОУ ВО СтГМУ 21.12.2021 г. (протокол №4)

Федеральное государственное бюджетное образовательное учреждение высшего образования  
«Ставропольский государственный медицинский университет»  
Министерства здравоохранения Российской Федерации

#### **Экзаменационный билет № 43**

**для проведения государственной итоговой аттестации**

Направление подготовки, 31.05.01 Лечебное дело  
специальность

Направленность (специализация) Медицинская и организационно-управленческая деятельность  
врача-лечебника

### **Ознакомьтесь с ситуацией и дайте развернутые ответы на вопросы**

Женщина 27 лет, экономист, направлена из женской консультации к врачу терапевту для планового осмотра. Наблюдается в женской консультации в связи с I беременностью, срок беременности составляет 26 недель. Жалоб активно не предъявляет. Отмечает небольшую слабость и одышку при подъёме на 3-4 этаж, однако считает указанные симптомы связанными с беременностью и к врачу по данному поводу не обращалась.

Из анамнеза известно, что беременность пациентки протекает без осложнений, сопутствующую патологию отрицает. Родилась вторым ребёнком в семье, в детстве часто болела ОРВИ. Менструации с 13 лет по 5 дней. Менструальный цикл 27 дней.

При осмотре: состояние удовлетворительное, положение активное, сознание ясное. Кожный покров физиологической окраски. Рост – 170 см, вес – 74 кг (прибавка в весе составила 7 кг). Отёков нет. Температура 36,4°C. В лёгких везикулярное дыхание, хрипов нет. ЧД – 20 в минуту. Тоны сердца ясные, ритм правильный, ЧСС – 100 в минуту. АД – 110/60 мм.рт.ст. Обхват живота 94 см. Печень - 9(0)х8х7 см. Желчный пузырь не пальпируется. Селезёнка не увеличена. Поколачивание по поясничной области безболезненное. Стул оформленный 1 раз в сутки, без патологических примесей. Мочеиспускание 4-5 раз в сутки, дизурии отрицает.

Общий анализ крови: эритроциты -  $2,9 \times 10^{12}/л$ , гемоглобин – 90 г/л, МСН – 23 пг, MCV–74 фл, лейкоциты- $4,9 \times 10^9/л$ , базофилы – 0%, эозинофилы – 1%, сегментоядерные нейтрофилы – 73%, лимфоциты – 18%, моноциты – 8%, тромбоциты –  $192 \times 10^9/л$ , СОЭ - 25 мм/час.

Общий анализ мочи: прозрачная, удельная плотность – 1020, реакция – слабо кислая, белок и сахар – отсутствуют, эпителий плоский – 1-2 в поле зрения, лейкоциты – 1-2 в поле зрения, эритроциты – 0 в поле зрения.

#### **Вопросы:**

1. Предположите наиболее вероятный диагноз. ( том числе, по МКБ-10). Обоснуйте свой выбор.
2. Составьте и обоснуйте план дополнительного обследования пациента.
3. Пациентка повторно обратилась на приём с результатами обследования: сывороточное железо – 6 мкмоль/л, ОЖСС – 94 мкмоль/л, степень насыщения трансферрина железом – 6,4%, осмотр гинеколога – данных за кровотечение нет. Определите тактику ведения пациентки с указанием дозы и длительности терапии.
4. Пациентка обратилась на приём терапевта через 1,5 года. Все рекомендации выполняла, три месяца назад в связи с производственной необходимостью вышла на работу, два месяца назад отметила появление усталости (связывает с интенсивностью профессиональной деятельности). Также периодически стали беспокоить боли в эпигастрии, купирующиеся приёмом дюспаталина. В общем анализе крови: эритроциты –  $3,2 \times 10^{12}/л$ , гемоглобин – 95 г/л, МСН– 21 пг, MCV–74 фл, лейкоциты –  $6,8 \times 10^9/л$ , формула – без изменений, тромбоциты –  $225 \times 10^9/л$ , СОЭ – 16 мм/час. Ваша дальнейшая лечебная тактика. Обоснуйте свой выбор.
5. Оцените трудоспособность пациентки. В случае нетрудоспособности укажите, кем выдается и продлевается листок нетрудоспособности и его средние сроки.

Декан лечебного факультета Г.П. Никулина  
доцент

И.о. проректора по учебной деятельности, А.Б. Ходжаян  
профессор

Билет разработан в соответствии с программой ГИА по специальности 31.05.01 Лечебное дело, утвержденной на заседании Ученого совета лечебного факультета ФГБОУ ВО СтГМУ 21.12.2021 г. (протокол №4)

Федеральное государственное бюджетное образовательное учреждение высшего образования  
«Ставропольский государственный медицинский университет»  
Министерства здравоохранения Российской Федерации

#### **Экзаменационный билет № 44**

**для проведения государственной итоговой аттестации**

Направление подготовки, 31.05.01 Лечебное дело  
специальность

Направленность Медицинская и организационно-управленческая деятельность

**Ознакомьтесь с ситуацией и дайте развернутые ответы на вопросы**

Больная Н. 63 лет, пенсионерка, обратилась на приём к участковому врачу в сопровождении дочери. Предъявляет жалобы на выраженную слабость, нарастающую в течение последних шести месяцев. Также дочь указывает на появление когнитивных нарушений у мамы (забывчива, иногда теряется при пользовании бытовой техникой)

Из анамнеза известно, что пациентка страдает артериальной гипертензией, целевые показатели АД достигнуты на фоне комбинированного приема лизиноприла и амлодипина. За медицинской помощью ранее обращалась редко, преимущественно для прохождения диспансеризации.

Состояние удовлетворительное. Рост 161 см, вес 56 кг, ИМТ 21,6 кг/м<sup>2</sup>. Кожа и слизистые бледные. Лимфоузлы не увеличены. Молочные железы мягкие. Отёков нет. Костно-суставно-мышечная система – без особенностей. Дыхание везикулярное, хрипов нет, ЧД – 16 в мин. Тоны сердца приглушены, ритм правильный. ЧСС – 84 в 1 мин. АД – 130/80 мм.рт.ст. Язык малинового цвета, не обложен. Живот мягкий, чувствительный к пальпации в эпигастральной области. Печень выступает на 2 см из-под рёберной дуги, край эластичный. Селезёнка не увеличена. Дизурии нет. Симптом поколачивания по поясничной области отрицательный. Стул оформлен, регулярный, обычного цвета. Чувствительных и двигательных нарушений не выявлено.

Общий анализ крови, выполненный в неотложном порядке: эритроциты (RBC) -  $2,31 \times 10^{12}/л$ , гемоглобин (Hb) – 52 г/л, MCV – 108 fl, MCH – 36,1 pg, MCHC – 391 г/л, лейкоциты (WBC) -  $2,8 \times 10^9/л$ : базофилы – 0%, эозинофилы – 1%, палочкоядерные – 1%, сегментоядерные – 84%, лимфоциты – 12%, моноциты – 2%. Тромбоциты (PLT) –  $76 \times 10^9/л$ . СОЭ = 31 мм/час.

**Вопросы:**

1. Выскажите и обоснуйте мнение о наиболее вероятных диагнозах ( том числе, по МКБ-10)..
2. Вы врач участковый терапевт. Предложите и обоснуйте дальнейшую тактику ведения пациентки.
3. Пациентка на приеме через 1 месяц. В течение первых двух недель находилась на лечении в терапевтическом стационаре, затем продолжала лечение дома. При проведении ФГДС выявлен атрофический гастрит. В течение прошедшего месяца получала цианокобаламин 500 мкг в сутки. Отметила существенное уменьшение слабости, однако сохраняются забывчивость, трудность подбора слов при общении. Перед явкой к участковому врачу выполнен общий анализ крови: эритроциты (RBC) -  $3,95 \times 10^{12}/л$ , гемоглобин (Hb) – 96 г/л, MCV – 88 fl, MCH – 32,3 pg, MCHC – 348 г/л. Лейкоциты (WBC) -  $5,6 \times 10^9/л$ . Тромбоциты (PLT) –  $199 \times 10^9/л$ . СОЭ = 25 мм/час. Какое лечение Вы будете применять в дальнейшем? Обоснуйте Ваш выбор.
4. Дочь хочет направить маму для дальнейшего лечения в санаторий и просит указать профиль наиболее подходящих санаториев. Обоснуйте Ваше решение.
5. Дочь пациентки интересуется, какими немедикаментозными средствами (диета) можно повысить уровень гемоглобина. Выскажите и обоснуйте свое мнение.

Декан лечебного факультета Г.П. Никулина  
доцент

И.о. проректора по учебной деятельности, А.Б. Ходжаян  
профессор

Билет разработан в соответствии с программой ГИА по специальности 31.05.01 Лечебное дело, утвержденной на заседании Ученого совета лечебного факультета ФГБОУ ВО СтГМУ 21.12.2021 г. (протокол №4)

Федеральное государственное бюджетное образовательное учреждение высшего образования  
«Ставропольский государственный медицинский университет»  
Министерства здравоохранения Российской Федерации

**Экзаменационный билет № 45****для проведения государственной итоговой аттестации**

Направление подготовки, 31.05.01 Лечебное дело  
специальность

Направленность

Медицинская и организационно-управленческая деятельность

**Ознакомьтесь с ситуацией и дайте развернутые ответы на вопросы**

Мужчина 48 лет обратился к врачу с жалобами на общую слабость, повышенную утомляемость, тупые ноющие боли в области правого подреберья, тошноту, отрыжку воздухом, снижение аппетита, периодически возникающий кожный зуд.

Из анамнеза известно, что пациент употребляет алкоголь (более 60 г этанола в сутки) в течение 13 лет. Два года назад появились боли ноющего характера в области правого подреберья, общая слабость, тошнота, периодически возникающий кожный зуд, усиливающийся в вечернее время. За медицинской помощью пациент не обращался. Периодически принимал баралгин, антигистаминные средства, ферментные препараты: креон по 25000 Ед. два раза в сутки; эффекта от принимаемых препаратов не отметил. Настоящее обострение в течение последних трех недель, когда после употребления алкоголя появились слабость, почти постоянные тупые боли в области правого подреберья, тошнота, отрыжка воздухом, снижение аппетита. Операций, гемотрансфузий не было.

При осмотре: состояние удовлетворительное; рост 178 см, вес 79 кг, ИМТ 24,9 кг/м<sup>2</sup>. Кожные покровы желтушной окраски, склеры иктеричны; выявляются телеангиэктазии на груди, спине, плечах, «пальмарная» эритема. В лёгких дыхание везикулярное, хрипов нет. ЧД – 16 в мин. Тоны сердца приглушены, ритм правильный. ЧСС – 70 в 1 мин; АД 130/80 мм рт.ст. Язык влажный, обложен белым налётом у корня. Живот мягкий, при поверхностной пальпации умеренно болезненный в области правого подреберья. Размеры печени по Курлову: 9 (+2)×8×7 см; при глубокой пальпации печень плотноватой консистенции, определяется умеренная болезненность. Селезёнка не пальпируется. Дизурий нет. Симптом поколачивания по поясничной области отрицательный.

**Результаты исследований:**

Общий анализ крови: эритроциты –  $4,4 \times 10^{12}/л$ ; лейкоциты –  $6,3 \times 10^9/л$ ; нейтрофилы сегментоядерные – 64%; нейтрофилы палочкоядерные – 1%; лимфоциты – 28%; моноциты – 4%; эозинофилы – 2%; базофилы – 1%; Нв – 148 г/л; тромбоциты –  $217 \times 10^9/л$ ; СОЭ – 18 мм/ч. Биохимия крови: общий билирубин – 25 мкмоль/л; непрямого билирубин – 22,5 мкмоль/л; прямой билирубин – 2,5 мкмоль/л; АЛТ – 203 ед/л; АСТ – 214 ед/л; ГГТП – 89 ед/л; ЩФ – 298 ед/л; ТГ – 3,9 ммоль/л; ХС-ЛПНП – 2,8 ммоль/л; ХС-ЛПВП – 1,5 ммоль/л; глюкоза – 5,0 ммоль/л; креатинин – 62 мкмоль/л; мочевины – 2,8 ммоль/л; альбумин – 43 г/л; общий белок – 71,5 г/л; альфа-1-глобулины – 3,2 г/л; альфа-2-глобулины – 5,7 г/л; бета-глобулины – 7,1 г/л;  $\gamma$ -глобулины – 12,5 г/л; альфа-фетопроtein – 3,1 ед/л; ферритин – 54 мкг/л; трансферрин – 2,6 г/л; калий – 3,7 ммоль/л; Na – 137,5 ммоль/л; железо – 21,5 мкмоль/л; амилаза – 44 ед/л; ХС – 5,3 ммоль/л. ПТИ – 84%. Иммуноферментный анализ (исследование крови на маркеры гепатитов В, С): HBsAg (-); анти-HBs (-); анти-HBcIgG (-); HBeAg (-); анти-HBe (-); анти-HBcIgM (-); анти-HCV – отриц. Эластометрия печени: определена стадия F2 (по шкале METAVIR), умеренный фиброз. Кал на скрытую кровь – отриц. Рентгенологическое исследование легких: без патологических изменений. ЭКГ – без патологических изменений. Общий анализ мочи: в пределах нормы.

**Вопросы:**

1. Предположите наиболее вероятный диагноз (том числе, по МКБ-10)..
2. Обоснуйте поставленный Вами диагноз.
3. Составьте и обоснуйте план дополнительного обследования пациента.
4. Обоснуйте назначение медикаментозного и немедикаментозного лечения данного пациента.
5. При обращении к врачу через месяц после лечения пациент отметил улучшение самочувствия: исчезли слабость, повышенная утомляемость, тупые боли в области правого подреберья, тошнота, отрыжка воздухом. При объективном осмотре: кожные покровы чистые, обычной окраски. Размеры печени по Курлову: 9×8×7 см. Селезёнка не увеличена. Общий анализ крови – в пределах нормы. Биохимия крови: общий билирубин – 18 мкмоль/л; непрямого билирубин – 16 мкмоль/л; прямой билирубин – 2,0 мкмоль/л; АЛТ – 40 ед/л, АСТ – 38 ед/л, ГГТП – 26 ед/л; ЩФ – 125 ед/л; ТГ – 2,6 ммоль/л. При УЗИ органов брюшной полости выявлены диффузные дистрофические изменения в паренхиме печени.

Какова дальнейшая лечебная тактика? Обоснуйте свой выбор.

Декан лечебного факультета  
доцент

Г.П. Никулина

И.о. проректора по учебной деятельности,  
профессор

А.Б. Ходжаян

Билет разработан в соответствии с программой ГИА по специальности 31.05.01 Лечебное дело, утвержденной на заседании Ученого совета лечебного факультета ФГБОУ ВО СтГМУ 21.12.2021 г. (протокол №4)

Федеральное государственное бюджетное образовательное учреждение высшего образования  
«Ставропольский государственный медицинский университет»  
Министерства здравоохранения Российской Федерации

**Экзаменационный билет № 46**

**для проведения государственной итоговой аттестации**

Направление подготовки, 31.05.01 Лечебное дело

специальность

Направленность

Медицинская и организационно-управленческая деятельность

**Ознакомьтесь с ситуацией и дайте развернутые ответы на вопросы**

Больной Т. 48 лет, электросварщик, обратился к участковому терапевту с жалобами на частую, выраженную изжогу после еды и в ночное время, особенно, при употреблении острой, жирной или обильной пищи, частую тошноту по утрам, отрыжку пищей после еды, обычно, при наклонах туловища и положении лежа, плохой сон из-за изжоги.

Из анамнеза: со школьного возраста отмечал боли в животе, плохой аппетит. Лечился самостоятельно, по советам родственников периодически принимая но-шпу и ферментные препараты с незначительным эффектом. Во время службы в армии лечился в госпитале по поводу гастрита. В дальнейшем длительное время жалоб со стороны органов пищеварения не имел. Питается нерегулярно, работает по сменам, регулярно имеет ночные смены. Курит с 13 лет по 20 сигарет в день. Алкоголь практически не употребляет. Описанные жалобы появились два года назад после длительного периода значительных физических нагрузок (строительство дома) и эпизода тяжелого психо-эмоционального стресса (пожар в квартире). Самостоятельно принимал Альмагель, Омез в течение 10-14 дней с хорошим эффектом. В течение последующих 2-х лет часто беспокоила изжога, но к врачам не обращался, использовал альмагель, омез короткими курсами с кратковременным эффектом. Последнее ухудшение – в течение месяца после погрешности в диете и алкоголизации; на фоне приёма привычного набора препаратов в течение недели самочувствие с положительной динамикой, в связи с чем, лечение прекратил. Через 5 дней симптомы возобновились. Три дня назад имел место однократный эпизод черного разжиженного стула. В дальнейшем стул без особенностей.

При осмотре: состояние удовлетворительное.

Рост: 175 см, вес: 63 кг. Кожа физиологической окраски, умеренной влажности, чистая. В лёгких везикулярное дыхание. ЧД 18 в мин. Тоны сердца умеренно приглушены, ритм правильный. ЧСС – 80 в мин, АД – 130/85 мм рт.ст. Язык густо обложен серым налетом, влажный. Живот мягкий, умеренно болезненный высоко в эпигастрии слева от средней линии и в пилорoduodenальной зоне. Пальпация других отделов живота практически безболезненна. Печень 10,5×8×7 см. Край закруглен, эластичной консистенции, безболезненный. Пузырные симптомы отрицательные. Селезёнка не пальпируется, перкуторно 7×5 см. Симптом поколачивания по поясничной области отрицательный.

В анализах: эритроциты –  $4,0 \times 10^{12}/л$ . НЬ – 122 г/л, МСН – 26р/г, МСНС–346г/л, лейкоциты –  $5,2 \times 10^9/л$ : базофилы – 0, эозинофилы -1, палочкоядерные – 2, сегментоядерные – 68; лимфоциты – 23, моноциты – 6. СОЭ = 5 мм/час.

Анализ кала на скрытую кровь положительный. ФГДС – пищевод проходим. Слизистая нижней трети пищевода ярко гиперемирована с множественными мелкими эрозиями, занимающими до половины диаметра пищевода. Кардиальный жом смыкается не полностью. В пищевод пролабирует слизистая оболочка желудка. Желудок содержит значительное количество секрета с примесью желчи. Слизистая тела желудка слегка отёчна, розовая, складки магистрального типа. Слизистая антрума очагово гиперемирована с множественными плоскими эрозиями. Пилорус зияет. Луковица ДПК не деформирована. Слизистая оболочка розовая, блестящая. Постбульбарный отдел без особенностей.

**Вопросы:**

1. Предположите наиболее вероятный диагноз. ( том числе, по МКБ-10).
2. Обоснуйте поставленный Вами диагноз.
3. Какие дополнительные методы исследования Вы назначили бы данному пациенту?
4. Определите план ведения пациента с использованием медикаментозных и немедикаментозных методов.
5. Составьте конкретную схему медикаментозного лечения данного пациента с указанием доз, продолжительности приёма. Выберите схему поддерживающей терапии. Выберите схему эрадикационной терапии. Обоснуйте Ваш выбор. Определите сроки проведения контрольного эндоскопического исследования. Примите решение по экспертизе трудоспособности пациента.

Декан лечебного факультета  
доцент

Г.П. Никулина

И.о. проректора по учебной деятельности,  
профессор

А.Б. Ходжаян

Билет разработан в соответствии с программой ГИА по специальности 31.05.01 Лечебное дело, утвержденной на заседании Ученого совета лечебного факультета ФГБОУ ВО СтГМУ 21.12.2021 г. (протокол №4)

Федеральное государственное бюджетное образовательное учреждение высшего образования  
«Ставропольский государственный медицинский университет»  
Министерства здравоохранения Российской Федерации

**Экзаменационный билет № 47**

**для проведения государственной итоговой аттестации**

Направление подготовки, 31.05.01 Лечебное дело  
специальность

Направленность (специализация) Медицинская и организационно-управленческая деятельность  
врача-лечебника

### **Ознакомьтесь с ситуацией и дайте развернутые ответы на вопросы**

Больной С. 69 лет, пенсионер, обратился в поликлинику к терапевту с жалобами на тупые, ноющие малоинтенсивные боли и ощущение тяжести в подложечной области через 15-20 минут после еды, тошноту, изжогу. Болевые ощущения усиливаются при погрешностях в питании. Периодически беспокоят одышка, давящие боли за грудиной, возникающие при умеренных физических нагрузках (подъём на 2-й этаж), купируются приемом нитроминта и при прекращении нагрузки

Из анамнеза: боли в подложечной области беспокоят последние 4-5 недель, несколько уменьшаются после приёма Но-шпы, Альмагеля. Около недели назад пациент отметил эпизод появления чёрного стула в течение 2-х суток. В возрасте 49 лет диагностировали язвенную болезнь ДПК, лечился в стационаре, в последующем обострений заболевания никогда не фиксировалось. Последние 10 лет к врачам по этому поводу пациент не обращался. Больной страдает ИБС; 1,5 года назад перенёс инфаркт миокарда, 10 месяцев назад проведена операция стентирования коронарных артерий (установлено 2 стента). Пациент получает медикаментозное лечение по поводу ИБС, в том числе, Тромбо-АСС и Клопидогрел, последние 5 месяцев прекратил приём Крестора.

При осмотре: состояние удовлетворительное, ИМТ – 27 кг/м<sup>2</sup>, кожный покров и видимые слизистые бледно-розовой окраски. Голени пастозны. Дыхание везикулярное во всех отделах, хрипов нет. ЧД – 18 в 1 мин. Сердце – тоны приглушены, акцент 2 тона на аорте, ритм правильный. ЧСС – 92 в 1 мин. АД – 130/85 мм рт.ст. Живот участвует в дыхании, при пальпации мягкий, определяется умеренная болезненность в эпигастрии по средней линии тела и в пилоро-дуоденальной зоне, остальные отделы живота безболезненны. Пузырные симптомы отрицательные. Размеры печени и селезёнки по Курлову: 11x9x8 см и 6x4 см соответственно. Край печени плотно-эластической консистенции определяется на 2 см ниже реберной дуги, безболезненный. Пальпация отделов толстой кишки безболезненна. Симптом поколачивания в поясничной области отрицательный.

В анализах: эритроциты  $3,11 \times 10^{12}/л$ , Hb 103 г/л, MCH - 22p/g, MCHC – 300 г/л, лейкоциты  $5,6 \times 10^9/л$ . СОЭ 8 мм/час. Общий холестерин 7,8 ммоль/л, триглицериды 2,6 ммоль/л.

ЭКГ: ритм синусовый, 72 в 1 мин; RI> RII> RIII, в I, aVL, v1-4 отведениях зубец Q > 1/3 зубца R, зубец T отрицательный.

#### **Вопросы:**

1. Предположите наиболее вероятный диагноз ( том числе, по МКБ-10)..
2. Обоснуйте поставленный Вами диагноз.
3. Какие дополнительные методы исследования Вы назначили бы данному пациенту?
4. Определите план ведения пациента с использованием медикаментозных и немедикаментозных методов лечения.
5. Укажите препараты из группы ИПП, которые Вы выбрали бы в данном случае. Обоснуйте Ваш выбор. Укажите дозы препаратов. Выберите схему эрадикационной терапии.

Декан лечебного факультета  
доцент

Г.П. Никулина

И.о. проректора по учебной деятельности,  
профессор

А.Б. Ходжаян

Билет разработан в соответствии с программой ГИА по специальности 31.05.01 Лечебное дело, утвержденной на заседании Ученого совета лечебного факультета ФГБОУ ВО СтГМУ 21.12.2021 г. (протокол №4)

Федеральное государственное бюджетное образовательное учреждение высшего образования  
«Ставропольский государственный медицинский университет»  
Министерства здравоохранения Российской Федерации

### **Экзаменационный билет № 48**

**для проведения государственной итоговой аттестации**

Направление подготовки, 31.05.01 Лечебное дело

специальность

Направленность

Медицинская и организационно-управленческая деятельность

**Ознакомьтесь с ситуацией и дайте развернутые ответы на вопросы**

Женщина 45 лет обратилась к врачу с жалобами на общую слабость, тупую, ноющую боль в правом подреберье, усиливающуюся после приёма жирной, жареной пищи, физической нагрузки; боль иррадирует в правое плечо, правую лопатку, правую половину шеи; отмечает горечь во рту, отрыжку воздухом, тошноту, неустойчивый стул, снижение аппетита.

**Из анамнеза:** считает себя больной в течение четырех лет, когда впервые появились общая слабость, боль ноющего характера в области правого подреберья, усиливающаяся после погрешностей в диете, физической нагрузки, горечь во рту, отрыжка воздухом, неустойчивый стул (с тенденцией к запорам). За медицинской помощью не обращалась. При появлении болевого синдрома принимала Аллохол, Панкреатин, Анальгин; отмечала временное улучшение самочувствия. Настоящее обострение в течение месяца, когда после употребления большого количества жирной пищи появились боли в области правого подреберья, горечь во рту, отрыжка воздухом. Операций, гемотрансфузий не было. Алкоголем не злоупотребляет. Из семейного анамнеза известно, что мать пациентки страдала желчнокаменной болезнью.

**При осмотре:** состояние удовлетворительное, рост 170 см, вес – 72 кг; ИМТ 24,9 кг/м<sup>2</sup>. Кожные покровы чистые, обычной окраски. В лёгких дыхание везикулярное, хрипов нет, ЧД – 16 в мин. Тоны сердца ритмичные, приглушены. ЧСС – 72 в 1 мин; АД – 130/80 мм.рт.ст. Язык влажный, обложен белым налётом у корня. Живот мягкий, при пальпации умеренно болезненный в области правого подреберья. Размеры печени по Курлову: 9×8×7 см; пальпация печени затруднена из-за болезненности, преимущественно в точке желчного пузыря. Определяется болезненность в точке Маккензи, положительные симптомы Кера, Мерфи, Ортнера, Лепене, Мюсси-Георгиевского справа. Селезёнка не пальпируется. Дизурий нет. Симптом поколачивания по поясничной области отрицательный.

**Результаты исследований:**

Общий анализ крови: эритроциты –  $4,6 \times 10^{12}/л$ ; лейкоциты –  $11,2 \times 10^9/л$ ; нейтрофилы сегментоядерные – 75%; нейтрофилы палочкоядерные – 2%; лимфоциты – 19%; моноциты – 3%; эозинофилы – 1%; базофилы – 0%; Нв – 141 г/л; тромбоциты –  $215 \times 10^9/л$ ; СОЭ – 19 мм/ч. Биохимия крови: общий билирубин – 18 мкмоль/л; непрямого билирубин – 16,0 мкмоль/л; прямой билирубин – 2,0 мкмоль/л; АЛТ – 28 ед/л; АСТ – 23 ед/л; ГГТП – 25 ед/л; ЩФ – 102 ед/л; глюкоза – 5,2 ммоль/л; креатинин – 64 мкмоль/л; мочевины – 3,2 ммоль/л; общий белок – 72 г/л; амилаза – 42 ед/л; ХС – 5,2 ммоль/л.

При обзорной рентгенографии органов брюшной полости патологии не выявлено.

При УЗИ органов брюшной полости: печень не увеличена, контуры ровные, эхогенность не повышена, структура не изменена. Желчный пузырь увеличен (до 3,5 см в поперечнике), деформирован, с перегибом в шейке; выявлено диффузное утолщение его стенок до 5 мм, их уплотнение. В просвете желчного пузыря визуализируется взвесь («застойная желчь»). Ductuscholedochus 7 мм. Поджелудочная железа нормальных размеров и формы, эхогенность не повышена. Панкреатический проток не расширен.

Дуоденальное зондирование (микроскопическое исследование желчи): в порции «В» выявлено скопление слизи, лейкоцитов, клеточного эпителия, кристаллы холестерина, билирубинат кальция.

Общий анализ мочи: в пределах нормы. ЭКГ - без патологических изменений; эзофагогастродуоденоскопия – без патологических изменений; иммуноферментный анализ на выявление гельминтов: описторхоз, лямблиоз, аскаридоз, токсокароз – отрицательный. Кал на яйца глистов (трижды) – отрицательный.

**Вопросы:**

1. Предположите наиболее вероятный диагноз (том числе, по МКБ-10)..
2. Обоснуйте поставленный Вами диагноз.
3. Составьте и обоснуйте план дополнительного обследования пациента.
4. Обоснуйте назначение медикаментозного и немедикаментозного лечения данного пациента.
5. При повторном обращении к врачу через 1 месяц после лечения пациентка отмечает улучшение самочувствия, исчезновение общей слабости, болей в правом подреберье, горечи во рту, тошноты, отрыжки воздухом, нормализацию стула. Объективно: язык влажный, не обложен; живот мягкий, безболезненный. Симптомы Ортнера, Кери, Мерфи, Лепене, Мюсси-

Георгиевского справа – отрицательные. Общий анализ крови – в пределах нормы. Биохимия крови - в пределах нормы. При УЗИ органов брюшной полости – патологических изменений не выявлено. Какова дальнейшая лечебная тактика? Обоснуйте Ваш выбор.

Декан лечебного факультета  
доцент

Г.П. Никулина

И.о. проректора по учебной деятельности,  
профессор

А.Б. Ходжаян

Билет разработан в соответствии с программой ГИА по специальности 31.05.01 Лечебное дело, утвержденной на заседании Ученого совета лечебного факультета ФГБОУ ВО СтГМУ 21.12.2021 г. (протокол №4)

Федеральное государственное бюджетное образовательное учреждение высшего образования  
«Ставропольский государственный медицинский университет»  
Министерства здравоохранения Российской Федерации

**Экзаменационный билет № 49**

**для проведения государственной итоговой аттестации**

Направление подготовки, 31.05.01 Лечебное дело  
специальность

Направленность

Медицинская и организационно-управленческая деятельность

**Ознакомьтесь с ситуацией и дайте развернутые ответы на вопросы**

Мужчина 49 лет обратился к врачу с жалобами на общую слабость, повышенную утомляемость, снижение работоспособности, почти постоянные тупые боли в области правого подреберья, тошноту.

**Из анамнеза.** Считает себя больным в течение двух лет, когда впервые появились общая слабость, повышенная утомляемость, чувство тяжести в области правого подреберья. За медицинской помощью не обращался. Периодически принимал эссенциале форте по 2 капсуле три раза в день, ферментные препараты: креон по 25000 Ед. два раза в сутки; улучшения самочувствия не отметил. Настоящее обострение в течение месяца, когда после значительной физической нагрузки усилились боли в области правого подреберья, увеличилась общая слабость. Принимал баралгин, положительного эффекта не наблюдалось. Операций, гемотрансфузий не было. Алкоголем не злоупотребляет, гепатотоксичные лекарственные средства не принимал, был донором.

**При осмотре:** состояние удовлетворительное; рост-177 см, вес -79 кг, ИМТ 25,2кг/м<sup>2</sup>. Кожные покровы желтушной окраски, склеры иктеричны, выявляются телеангиэктазии на груди, плечах и спине. В лёгких дыхание везикулярное, хрипов нет. ЧД 16 в мин. Тоны сердца ритмичные, приглушены. ЧСС 72 в 1 мин; АД-130/80 мм рт.ст. Язык влажный, обложен белым налетом. Живот мягкий, при пальпации умеренно болезненный в области правого подреберья. Размеры печени по Курлову: 12 (+3)×8×7 см; при глубокой пальпации печень плотноватой консистенции, определяется умеренная болезненность при пальпации. Селезёнка не увеличена. Дизурии нет. Симптом поколачивания по поясничной области отрицательный.

**Результаты исследований:**

**Общий анализ крови:** эритроциты –  $4,5 \times 10^{12}/л$ ; лейкоциты –  $6,5 \times 10^9/л$ ; нейтрофилы –  $4,5 \times 10^9/л$ ; лимфоциты –  $1,3 \times 10^9/л$ ; моноциты –  $0,44 \times 10^9/л$ ; эозинофилы –  $0,2 \times 10^9/л$ ; базофилы –  $0,06 \times 10^9/л$ ; Hb – 145г/л; тромбоциты –  $232 \times 10^9/л$ ; СОЭ – 23 мм/ч.

**Биохимический анализ крови:** общий билирубин – 35 мкмоль/л; непрямой билирубин – 29,5 мкмоль/л; прямой билирубин – 5,5 мкмоль/л; АЛТ – 230 ед/л; АСТ – 155 ед/л; ГГТП – 83 ед/л; ЩФ – 143 ед/л; глюкоза – 5,1 ммоль/л; креатинин – 72 мкмоль/л; мочевины – 3,2 ммоль/л; альбумин – 39 г/л; общий белок – 71 г/л; альфа-1-глобулины – 3,0 г/л; альфа-2-глобулины – 5,5 г/л; бета-глобулины – 6,0 г/л;  $\gamma$ -глобулины – 17,5 г/л; ТТГ – 0,94 МЕ/л; альфа-фетопроtein – 3,2 ед/л; ферритин – 53 мкг/л; трансферрин – 2,5 г/л; калий – 3,9 ммоль/л; Na – 138 ммоль/л; амилаза – 43 ед/л; железо – 21,3 мкмоль/л; ХС – 5,0 ммоль/л; церулоплазмин – 185 мг/л. ПТИ – 55%.

**Иммуноферментный анализ** (определение маркеров гепатитов В, С, Dв сыворотке крови): HBsAg (+); анти-HBs (-); анти-HBcIgG (+); HBeAg (-); анти-HBe (+); анти-HBcIgM (-); анти-HDV (-); анти-HCV (-); анти-ВИЧ – отрицательный. Иммунологическое исследование: концентрация Ig класса Gв сыворотке крови-7,0 г/л; - молекулярно-биологические исследования: ПЦР: ДНК ВГВ – положительный; количественный анализ ДНК ВГВ – 61000 МЕ/мл. Кал на скрытую кровь – отриц. Общий анализ мочи: в пределах нормы.

**Эластометрия печени:** определена стадия F4 (по шкале METAVIR), цирроз печени.

**УЗИ органов брюшной полости:** гепатомегалия, диффузные дистрофические изменения паренхимы печени.

**Рентгенологическое исследование легких:** без патологических изменений.

**ЭКГ** – без патологических изменений.

Тест связи чисел – в пределах нормы.

**Вопросы:**

1. Предположите наиболее вероятный диагноз (**том числе, по МКБ-10**)..
2. Обоснуйте поставленный Вами диагноз.
3. Составьте и обоснуйте план дополнительного обследования пациента.
4. Обоснуйте назначение медикаментозного и немедикаментозного лечения данного пациента.
5. Через 6 месяцев постоянного лечения концентрация ДНК ВГВ – 10 МЕ/мл.- Серологическое исследование (ИФА): HBsAg (-); анти-HBs (+); анти-HBcIgG (+); HBeAg (-); анти-HBe (+); анти-HBcIgM (-).-Биохимия крови: АЛТ – 78 ед/л, АСТ – 52 ед/л, ГГТП – 26 ед/л; общий билирубин

– 34 мкмоль/л; ПТИ – 60%; креатинин – 72 мкмоль/л. Общий анализ крови – в пределах нормы. Какова Ваша дальнейшая лечебная тактика? Обоснуйте Ваш выбор.

Декан лечебного факультета  
доцент

Г.П. Никулина

И.о. проректора по учебной деятельности,  
профессор

А.Б. Ходжаян

Билет разработан в соответствии с программой ГИА по специальности 31.05.01 Лечебное дело, утвержденной на заседании Ученого совета лечебного факультета ФГБОУ ВО СтГМУ 21.12.2021 г. (протокол №4)

Федеральное государственное бюджетное образовательное учреждение высшего образования  
«Ставропольский государственный медицинский университет»  
Министерства здравоохранения Российской Федерации

**Экзаменационный билет № 50**

**для проведения государственной итоговой аттестации**

Направление подготовки, 31.05.01 Лечебное дело

специальность  
Направленность  
(специализация)

Медицинская и организационно-управленческая деятельность  
врача-лечебника

### **Ознакомьтесь с ситуацией и дайте развернутые ответы на вопросы**

Мужчина 48 лет обратился к врачу с жалобами на общую слабость, повышенную утомляемость, снижение работоспособности, почти постоянные тупые боли в области правого подреберья, тошноту, нарушение сна.

Из анамнеза. Считает себя больным в течение двух лет, когда впервые появились общая слабость, повышенная утомляемость, чувство тяжести в области правого подреберья, периодическое повышение температуры до субфебрильных цифр. За медицинской помощью не обращался. При появлении болевого синдрома принимал эссенциале форте по 2 капсуле три раза в день, ферментные препараты: креон по 10000 Ед. два раза в сутки, но-шпу; улучшения самочувствия не отметил. Настоящее обострение в течение месяца, когда после перенесенного гриппа усилились боли в области правого подреберья, увеличилась общая слабость. Операций, гемотрансфузий не было. Алкоголем не злоупотребляет, гепатотоксичные лекарственные средства не принимал, был донором.

При осмотре: состояние удовлетворительное. Рост – 165 см, вес – 70 кг, ИМТ – 25,7 кг/м<sup>2</sup>. Кожные покровы желтушной окраски, склеры иктеричны, выявляются телеангиэктазии на груди, плечах и спине. В лёгких дыхание везикулярное, хрипов нет, ЧД=16 в мин. Тоны сердца ритмичные, приглушены. ЧСС = 74 в 1 мин; АД = 130/80 мм.рт.ст. Язык влажный, обложен белым налётом. Живот мягкий, при пальпации умеренно болезненный в области правого подреберья. Размеры печени по Курлову: 12 (+3)×8×7 см; при глубокой пальпации печень плотноватой консистенции, определяется умеренная болезненность при пальпации. Селезёнка не увеличена. Дизурии нет. Симптом поколачивания по поясничной области отрицательный.

Результаты исследований: общий анализ крови: эритроциты –  $4,6 \times 10^{12}/л$ ; лейкоциты –  $6,7 \times 10^9/л$ ; нейтрофилы –  $4,4 \times 10^9/л$ ; лимфоциты –  $1,5 \times 10^9/л$ ; моноциты –  $0,46 \times 10^9/л$ ; эозинофилы –  $0,28 \times 10^9/л$ ; базофилы –  $0,06 \times 10^9/л$ ; Hb – 144г/л; тромбоциты –  $242 \times 10^9/л$ ; СОЭ – 22 мм/ч.

Биохимия крови: общий билирубин – 36 мкмоль/л; не прямой билирубин – 30,5 мкмоль/л; прямой билирубин – 5,5 мкмоль/л; АЛТ – 218 ед/л; АСТ – 157 ед/л; ГГТП – 82 ед/л; ЩФ – 142 ед/л; глюкоза – 5,1 ммоль/л; креатинин – 64 мкмоль/л; мочевины – 3,2 ммоль/л; альбумин – 38 г/л; общий белок – 70,2 г/л; альфа-1-глобулины – 2,8 г/л; альфа-2-глобулины – 5,7 г/л; бета-глобулины – 6,7 г/л;  $\gamma$ -глобулины – 17 г/л; ТТГ – 0,94 МЕ/л; альфа-фетопротеин – 3,3 ед/л; ферритин – 55 мкг/л; трансферрин – 2,4 г/л; калий – 3,6 ммоль/л; Na – 137 ммоль/л; амилаза – 42 ед/л; железо – 20,7 мкмоль/л; ХС – 5,2 ммоль/л; церулоплазмин – 188 мг/л. ПТИ – 57%.

Иммуноферментный анализ (исследование крови на маркеры гепатитов В, С): анти-НСV – положительный; HBsAg (-); анти-HBs (-); анти-HBcIgG (-); HBeAg (-); анти-HBe (-); анти-HBcIgM (-); анти-ВИЧ – отрицательный. Генотипирование НCV: генотип 1 – положительный. Иммунологическое исследование: концентрация Ig класса G<sub>v</sub> сыворотке крови – 7,2г/л. Молекулярно-биологические исследования: ПЦР: РНК ВГС – положительный; количественный анализ РНК ВГС – 31000 МЕ/мл.

Эластометрия печени: определена стадия F4(по шкале METAVIR), цирроз печени. При УЗИ органов брюшной полости выявлены гепатомегалия, диффузные дистрофические изменения паренхимы печени. Анализ кала на скрытую кровь – отрицательный. Общий анализ мочи: в пределах нормы. Рентгенологическое исследование легких: без патологических изменений. ЭКГ – без патологических изменений.

### **Вопросы:**

1. Предположите наиболее вероятный диагноз ( том числе, по МКБ-10)..
2. Обоснуйте поставленный Вами диагноз.
3. Составьте и обоснуйте план дополнительного обследования пациента.
4. Обоснуйте назначение медикаментозного и немедикаментозного лечения данного пациента.
5. Через 4 недели терапии пациент отметил улучшение самочувствия, уменьшение общей слабости; уровень РНК ВГС (количественный анализ) составил 24 МЕ/мл.- Биохимия крови:

АЛТ – 108 ед/л, АСТ – 72 ед/л, ГГТП – 29 ед/л; общий билирубин – 34 мкмоль/л; ПТИ - 60%; общий анализ крови – в пределах нормы. При оценке по шкале Бека депрессии не выявлено. Какова Ваша дальнейшая лечебная тактика? Обоснуйте Ваш выбор.

Декан лечебного факультета  
доцент

Г.П. Никулина

И.о. проректора по учебной деятельности,  
профессор

А.Б. Ходжаян

Билет разработан в соответствии с программой ГИА по специальности 31.05.01 Лечебное дело, утвержденной на заседании Ученого совета лечебного факультета ФГБОУ ВО СтГМУ 21.12.2021 г. (протокол №4)

Федеральное государственное бюджетное образовательное учреждение высшего образования  
«Ставропольский государственный медицинский университет»  
Министерства здравоохранения Российской Федерации

**Экзаменационный билет № 51**

**для проведения государственной итоговой аттестации**

Направление подготовки, 31.05.01 Лечебное дело  
специальность

### **Ознакомьтесь с ситуацией и дайте развернутые ответы на вопросы**

Больной С. 29 лет, программист, обратился в поликлинику к терапевту с жалобами на тупые, ноющие малоинтенсивные боли в нижних отделах живота ближе к левому флангу, возникающие перед дефекацией, либо усиливающиеся сразу после опорожнения кишечника, длящиеся около 30-40 минут, разжиженный стул с примесью слизи и небольших количеств алой крови, частота стула до 5-6 раз в сутки, в том числе, в ночное время, ложные позывы на дефекацию с выделением из прямой кишки только слизи с примесью алой крови, ощущение урчания, бурления в животе в течение дня, снижение веса на 5 кг за прошедшие 4 месяца.

**Из анамнеза:** нарушение стула впервые отметил 5 месяцев назад после поездки на юг в летнее время и связал указанный симптом с особенностями питания (употребление больших количеств овощей и фруктов). Диарея сохранялась и прогрессировала и после возвращения из отпуска. Самостоятельно принимал смекту, мезим с незначительным и нестойким эффектом. Через 1,5 месяца отметил появление в кале слизи и прожилок крови, затем появились слабые боли по левому флангу живота. Начал прием но-шпы. По совету родственницы 2 недели назад в течение 5 дней принимал левомицетин по 3 таблетки в день, на этом фоне значительно усилились диарея и боли в животе, увеличилась примесь крови в кале, что и послужило поводом для обращения к участковому врачу. Обращение за медицинской помощью откладывал, поскольку считал, что у него имеет место какое-то инфекционное заболевание кишечника и опасался госпитализации в инфекционное отделение, предпочитая лечиться самостоятельно. В прошлом в период студенчества имели место неоднократные эпизоды жидкого стула, появление которых пациент связывал с употреблением якобы недоброкачественных продуктов. Лечился, как правило, самостоятельно, употреблял отвары вяжущих средств.

**При осмотре:** состояние удовлетворительное,  $t - 36,8^{\circ}\text{C}$ , рост 178 см, вес 61 кг, кожный покров и видимые слизистые бледно-розовой окраски. Дыхание везикулярное во всех отделах, хрипов нет. ЧД – 18 в 1 мин. Сердце – тоны звучные, ритм правильный. ЧСС – 92 в 1 мин. АД – 120/85 мм рт.ст. Язык умеренно диффузно обложен сероватым налётом, влажный. Живот участвует в дыхании, умеренно равномерно вздут, при поверхностной пальпации мягкий, определяется умеренная болезненность по левому флангу живота, при глубокой пальпации отчётливая болезненность в левой подвздошной области, где пальпируется спазмированная, плотноэластическая, болезненная сигмовидная кишка; остальные отделы толстой кишки безболезненны. Пальпация эпигастральной и подрёберных областей безболезненна Пузырные симптомы отрицательные. Размеры печени и селезёнки по Курлову: 10x8x7 см и 6x4 см, соответственно. Край печени не определяется. Симптом поколачивания в поясничной области отрицательный.

**В анализах:** эритроциты =  $3,02 \times 10^{12}/\text{л}$ ,  $\text{Hb} = 103 \text{ г/л}$ , МСН – 23р/г, МСНС– 300 г/л , лейкоциты =  $12,6 \times 10^9/\text{л}$ . СОЭ = 38 мм/час.

Копрограмма: кал разжиженный, неоформленный, мышечные волокна, крахмал внутриклеточный в небольшом количестве, лейкоциты до 30-40 в поле зрения, эритроциты в значительном количестве, слизь в большом количестве. Фекальный кальпротектин 532 мкг/г.

Общий белок сыворотки 62,3 г/л, альбумины – 49,3%, глобулины 50,7%, СРП – 95мг/л.

Ректороманоскопия без подготовки: аппарат введен до 18 см. Слизистая оболочка прямой кишки диффузно гиперемирована, отечна, выраженная контактная кровоточивость, множественные эрозии, местами, сливные, покрытые фибрином. В просвете кишки слизь, окрашенная кровью, и жидкие каловые массы в небольшом количестве.

### **Вопросы:**

1. Предположите наиболее вероятный диагноз ( том числе, по МКБ-10)..
2. Обоснуйте поставленный Вами диагноз.
3. Какие дополнительные методы исследования Вы назначили бы данному пациенту?
4. Определите план ведения пациента с использованием медикаментозных и немедикаментозных методов.
5. Проведите экспертизу трудоспособности пациента. **Профилактика данного заболевания**

Декан лечебного факультета  
доцент

Г.П. Никулина

И.о. проректора по учебной деятельности,  
профессор

А.Б. Ходжаян

Билет разработан в соответствии с программой ГИА по специальности 31.05.01 Лечебное дело, утвержденной на заседании Ученого совета лечебного факультета ФГБОУ ВО СтГМУ 21.12.2021 г. (протокол №4)

Федеральное государственное бюджетное образовательное учреждение высшего образования  
«Ставропольский государственный медицинский университет»  
Министерства здравоохранения Российской Федерации

**Экзаменационный билет № 52**

**для проведения государственной итоговой аттестации**

Направление подготовки, 31.05.01 Лечебное дело  
специальность

Направленность  
(специализация)

Медицинская и организационно-управленческая деятельность  
врача-лечебника

### **Ознакомьтесь с ситуацией и дайте развернутые ответы на вопросы**

Женщина 59 лет обратилась на прием с жалобами на боли механического и стартового характера в коленных суставах (больше справа), которые уменьшаются при использовании топических и пероральных НПВП.

Из анамнеза известно, что данные симптомы беспокоят пациентку в течение 5 лет и постепенно прогрессируют. Ранее за медицинской помощью пациентка не обращалась, по совету знакомых использовала эластичный наколенник при ходьбе, обезболивающие препараты – 1-2 раза в неделю. Отмечает усиление болевого синдрома в течение 2 недель, после чрезмерной физической нагрузки (работа на дачном участке). Из-за усиления болевого синдрома увеличила частоту приема обезболивающих средств. В настоящее время, находясь на пенсии, продолжает работать продавцом в магазине. Пять лет назад была диагностирована язвенная болезнь ДПК. Больная получила соответствующее лечение и в настоящее время жалобы характерные для этой патологии отсутствуют.

**При осмотре:** состояние относительно удовлетворительное. ИМТ – 35 кг/м<sup>2</sup>. Окружность талии – 104 см, окружность бедер – 110 см. Кожные покровы чистые, обычной окраски. При осмотре костно-мышечной системы определяется незначительная экссудация в правом коленном суставе, варусная деформация коленных суставов, hallux valgus с обеих сторон. При пальпации суставов болезненность в проекции щели правого коленного сустава. Сгибание в коленных суставах справа до 100-110 градусов, слева до 120-130 градусов, боль при максимальном сгибании справа, крепитация с обеих сторон. В легких дыхание везикулярное, хрипов нет. Тоны сердца приглушены, ритмичные. ЧСС – 70 уд.в мин., АД – 135/85 мм рт.ст. Живот мягкий, при пальпации безболезненный во всех отделах. Печень и селезенка не увеличены. Дизурии нет. Симптом поколачивания по поясничной области отрицательный.

На рентгенограмме коленных суставов: незначительное сужение суставной щели, субхондральный склероз, мелкие краевые остеофиты. На рентгенограмме стоп – вальгусная деформация 1 плюснефаланговых суставов с обеих сторон, значительное сужение суставной щели и крупные остеофиты в 1 плюснефаланговых суставах с обеих сторон.

#### **Вопросы:**

1. Предположите наиболее вероятный диагноз. ( том числе, по МКБ-10).
2. Обоснуйте поставленный Вами диагноз.
3. Какие дополнительные методы обследования Вы бы назначили данному пациенту?
4. Определите план ведения пациентки с использованием медикаментозных и немедикаментозных методов и профилактических мероприятий, **мероприятий медицинской реабилитации**
5. Пациентка повторно обратилась на консультацию через 5 лет. За это время отмечает прогрессирование суставного синдрома, ежедневную потребность в приеме НПВП, недостаточный эффект от приема обезболивающих. На рентгенограмме коленных суставов – значительное сужение суставной щели, справа – до контакта костных поверхностей, крупные остеофиты. Какова Ваша дальнейшая лечебная тактика? Обоснуйте Ваш выбор.

Декан лечебного факультета Г.П. Никулина  
доцент

И.о. проректора по учебной деятельности, А.Б. Ходжаян  
профессор

Билет разработан в соответствии с программой ГИА по специальности 31.05.01 Лечебное дело, утвержденной на заседании Ученого совета лечебного факультета ФГБОУ ВО СтГМУ 21.12.2021 г. (протокол №4)

Федеральное государственное бюджетное образовательное учреждение высшего образования  
«Ставропольский государственный медицинский университет»  
Министерства здравоохранения Российской Федерации

### **Экзаменационный билет № 53**

**для проведения государственной итоговой аттестации**

Направление подготовки, 31.05.01 Лечебное дело  
специальность

### **Ознакомьтесь с ситуацией и дайте развернутые ответы на вопросы**

Женщина 75 лет обратилась на прием с жалобами на интенсивную постоянную боль в поясничной области, усиливающуюся при поворотах тела и наклонах вперед. Больной себя считает в течение недели, когда во время работы в огороде (уборка картофеля) появились вышеуказанные боли. С целью уменьшения болевого синдрома принимала баралгин – с незначительным эффектом.

**Из анамнеза:** на пенсии (ранее работала преподавателем), профессиональные вредности отрицает. Перенесенные операции: гистерэктомия в 44 года (по поводу фибромиомы матки), хирургическая менопауза.

**При осмотре:** состояние удовлетворительное. Кожный покров физиологической окраски. Рост 160 см., вес 52 кг, ИМТ 20,3 кг/м<sup>2</sup>. При осмотре костно-мышечной системы усилен грудной кифоз, подчеркнут поясничный лордоз. Болезненная пальпация остистых отростков в поясничном отделе. В легких везикулярное дыхание, хрипов нет, ЧД 16 в минуту. Тоны сердца приглушены, ритм правильный, ЧСС 64 в минуту, АД 125/80 мм.рт.ст. Язык не обложен, влажный. Живот мягкий, безболезненный при пальпации во всех отделах. Размеры печени - 9(0)×8×7 см. Селезенка не увеличена. Поколачивание по поясничной области безболезненное, дизурии нет. Стул оформленный 1 раз в сутки, без патологических примесей.

Общий анализ крови: эритроциты –  $4,5 \times 10^{12}/л$ , гемоглобин – 130 г/л, лейкоциты –  $7,8 \times 10^{12}/л$ , базофилы – 0%, эозинофилы – 1%, сегментоядерные нейтрофилы – 73%, лимфоциты – 18%, моноциты - 8%, тромбоциты –  $267 \times 10^9/л$ , СОЭ – 14 мм/час.

Общий анализ мочи: рН – 6,8, удельный вес – 1018, белок и сахар – отрицат, лейкоциты – 2-3 в поле зрения.

Биохимический анализ крови: общий белок – 74 г/л, щелочная фосфатаза – 140 МЕ/л, АСТ – 16 МЕ/л, АЛТ – 22 МЕ/л, глюкоза – 4,5 ммоль/л, креатинин – 75 мкмоль/л.

На рентгенограмме пояснично-крестцового отдела позвоночника – передняя клиновидная деформация L3 и L4.

### **Вопросы:**

1. Предположите наиболее вероятный диагноз. ( том числе, по МКБ-10).
2. Обоснуйте поставленный Вами диагноз.
3. Составьте и обоснуйте план дополнительного обследования пациентки.
4. Определите план ведения пациентки с использованием медикаментозных и немедикаментозных методов (с указанием доз используемых препаратов). **Диспансерное наблюдение, медицинская реабилитация.**
5. Пациентка повторно обратилась на консультацию через 2 года. По данным денситометрии Т-критерий в поясничном отделе позвоночника составил -3,0 (в начале лечения), -3,4 (через 1,5 года); в бедре показатели Т-критерия составили -2,2 и -2,5 соответственно. Кроме того, 5 месяцев назад у пациентки был низкоэнергетический перелом левой лучевой кости. Какова Ваша дальнейшая лечебная тактика? Обоснуйте свой выбор.

Декан лечебного факультета Г.П. Никулина  
доцент

И.о. проректора по учебной деятельности, А.Б. Ходжаян  
профессор

Билет разработан в соответствии с программой ГИА по специальности 31.05.01 Лечебное дело, утвержденной на заседании Ученого совета лечебного факультета ФГБОУ ВО СтГМУ 21.12.2021 г. (протокол №4)

Федеральное государственное бюджетное образовательное учреждение высшего образования  
«Ставропольский государственный медицинский университет»  
Министерства здравоохранения Российской Федерации

### **Экзаменационный билет № 54**

**для проведения государственной итоговой аттестации**

Направление подготовки, 31.05.01 Лечебное дело

специальность  
Направленность  
(специализация)

Медицинская и организационно-управленческая деятельность  
врача-лечебника

### **Ознакомьтесь с ситуацией и дайте развернутые ответы на вопросы**

Женщина 42 лет, менеджер, обратилась на приём с жалобами на боль и припухание в области II-IV проксимальных межфаланговых суставов, II-III пястно-фаланговых суставов, лучезапястных, коленных суставах; утреннюю скованность в указанных суставах до середины дня; снижение веса на 4 кг за последние 2 месяца, слабость. При дополнительном расспросе отмечает, что стала хуже переносить физическую нагрузку: при подъёме на 3-4 этаж появляется одышка, сердцебиение. Указывает, что из-за болей и скованности в суставах стала хуже справляться с профессиональными обязанностями.

Больной себя считает в течение полугода, когда впервые появились и постепенно прогрессировали указанные симптомы. К врачам не обращалась, старалась больше отдыхать, нерегулярно принимала анальгин, без существенного эффекта. Ухудшение состояния отмечает в последние два месяца, когда значительно усилились боли в суставах, появилась скованность, похудание, затем - слабость и сердцебиение. По совету соседки принимала аспирин, диклофенак (в последние 1,5 месяца – ежедневно), с незначительным положительным эффектом.

При осмотре: состояние удовлетворительное, положение активное, температура – 36,4°C. Кожные покровы бледные, сухие. Рост – 168 см., вес – 54 кг, ИМТ – 19,1 кг/м<sup>2</sup>. При осмотре костно-мышечной системы II-IV проксимальные межфаланговые, II-III пястно-фаланговые суставы, лучезапястные, коленные суставы отечные, болезненные при пальпации, движения в них ограничены. Определяется баллотирование надколенников, западение межкостных промежутков на обеих кистях. Число болезненных суставов (ЧБС) - 12, число припухших суставов (ЧПС) - 10. В лёгких везикулярное дыхание, хрипов нет. ЧД – 16 в минуту. Тоны сердца ясные, ритм правильный, ЧСС – 104 в минуту. АД – 120/80 мм.рт.ст. Язык не обложен, влажный. Живот обычных размеров и формы, участвует в дыхании, безболезненный при пальпации. Печень - 9(0)×8×7 см. Селезёнка не увеличена. Поколачивание по поясничной области безболезненное. Стул оформленный 1 раз в сутки, без патологических примесей. Мочеиспускание 4-5 раз в сутки, дизурии нет.

Общий анализ крови: эритроциты -  $3,3 \times 10^{12}/л$ , гемоглобин – 95 г/л, МСН – 24 пг, МСV – 75 фл, лейкоциты -  $7,9 \times 10^9/л$ , базофилы – 0%, эозинофилы – 2%, сегментоядерные нейтрофилы – 69%, лимфоциты – 18%, моноциты - 11%, тромбоциты –  $392 \times 10^9/л$ , СОЭ - 35 мм/час.

Общий анализ мочи: прозрачная, удельная плотность – 1010, реакция – слабо кислая, белок и сахар – отсутствуют, эпителий плоский – 4-6 в поле зрения, лейкоциты – 3-5 в поле зрения, эритроциты, бактерии – отсутствуют.

Биохимический анализ крови: глюкоза – 4,8 ммоль/л, креатинин – 85 мкмоль /л, СКФ – 68 мл/мин, билирубин – 14,5 мкмоль/л, АСТ – 24 МЕ/л, АЛТ – 30 МЕ/л, мочевая кислота – 224 мкмоль/л, СРП – 30,5 мг/л.

РФ – 120 МЕ/л, антинуклеарный фактор — отрицательный.

Общая самооценка здоровья пациентом – 56 мм по шкале ВАШ.

Рентгенография кистей и стоп: околосуставной остеопороз, преимущественно в II-IV проксимальных межфаланговых, II-III пястно-фаланговых суставах.

### **Вопросы:**

1. Предположите наиболее вероятный диагноз (том числе, по МКБ-10)..
2. Обоснуйте поставленный Вами диагноз.
3. Составьте и обоснуйте план дополнительного обследования пациентки. **Показания для консультации врачами-специалистами**
4. Какие препараты симптоматического действия Вы бы назначили пациентке в течение 5-7 дней до получения результатов дообследования (с указанием дозы и кратности приёма)? Обоснуйте свой выбор.
5. Пациентка дообследована: железо сыворотки – 6 мкмоль/л, ОЖСС – 58 мкмоль/л, ферритин – 115 нг/мл, витамин В12 – 450 нг/мл, фолиевая кислота – 45 нг/мл, проба Зимницкого – без патологии, суточная протеинурия – отрицательная, на ФГДС – грыжа пищеводного отверстия диафрагмы I степени, хронический гастрит; на флюорографии лёгких без патологии; осмотр

гинеколога – без патологии. Определите дальнейшую тактику ведения данной пациентки. Обоснуйте свой выбор.

Декан лечебного факультета  
доцент

Г.П. Никулина

И.о. проректора по учебной деятельности,  
профессор

А.Б. Ходжаян

Билет разработан в соответствии с программой ГИА по специальности 31.05.01 Лечебное дело, утвержденной на заседании Ученого совета лечебного факультета ФГБОУ ВО СтГМУ 21.12.2021 г. (протокол №4)

Федеральное государственное бюджетное образовательное учреждение высшего образования  
«Ставропольский государственный медицинский университет»  
Министерства здравоохранения Российской Федерации

**Экзаменационный билет № 55**

**для проведения государственной итоговой аттестации**

Направление подготовки, 31.05.01 Лечебное дело

специальность  
Направленность  
(специализация)

Медицинская и организационно-управленческая деятельность  
врача-лечебника

### **Ознакомьтесь с ситуацией и дайте развернутые ответы на вопросы**

Женщина 54 лет, педагог, обратилась на прием к участковому врачу с жалобами на периодические головные боли, преимущественно в затылочной области, сопровождающиеся слабостью, шумом в ушах, тошнотой, на фоне повышения АД до 170/105 мм рт.ст.

Из анамнеза известно, что страдает АГ около 4 лет. Пациентка обращалась к участковому врачу, которым было зарегистрировано повышение АД до 160/90 мм рт.ст. Назначенное лечение: эналаприл 10 мг в сутки проводила регулярно, однако цифры АД оставались повышенными до 140-150/90-95 мм рт.ст. Ухудшение самочувствия (учащение головных болей) на протяжении 2-3 месяцев, связывает с переменаами погоды, переутомлением, стрессовой ситуацией на работе. Из анамнеза жизни: у матери АГ, отец умер в 45 лет от ОИМ.

При осмотре: состояние удовлетворительное, пациентка эмоционально лабильна, рост 162, вес 64 кг, ИМТ 24,39 кг/м<sup>2</sup>. Отёков нет. В лёгких – везикулярное дыхание. ЧД – 17 в минуту. Тоны сердца приглушены, ритмичные, акцент II тона над проекцией аорты. ЧСС – 72 в минуту. АД – 170/100 мм рт. ст. Язык чистый, влажный. Живот мягкий, безболезненный. Печень не выступает из-под края рёберной дуги, безболезненная. Селезёнка не увеличена. Поколачивание в области почек безболезненное с обеих сторон.

В анализах: ОАК, ОАМ в пределах нормы; общий холестерин – 5,8 ммоль/л, ТГ – 1,9 ммоль/л, ХС-ЛПВП – 1,2 ммоль/л; ХС-ЛПНП – 3,1 ммоль/л, глюкоза натощак – 5,1 ммоль/л, креатинин – 64 мкмоль/л, СКФ (по формуле СКД-ЕРІ) = 95 мл/мин; ЭКГ: синусовый ритм, 70 ударов в минуту, угол  $\alpha$  - 30°, индекс Соколова-Лайона 39 мм.

### **Вопросы:**

1. Предположите наиболее вероятный диагноз. ( том числе, по МКБ-10).
2. Обоснуйте поставленный Вами диагноз.
3. Составьте и обоснуйте план дополнительного обследования пациента.
4. Нуждается ли пациентка в коррекции медикаментозной терапии? Если да, какие группы препаратов Вы бы стали использовать в лечении пациентки? Обоснуйте свой выбор.
5. Какие немедикаментозные профилактические мероприятия должны быть проведены для профилактики развития сердечно-сосудистых осложнений у пациентки? **Опишите методы медицинской реабилитации.**

Декан лечебного факультета Г.П. Никулина  
доцент

И.о. проректора по учебной деятельности, А.Б. Ходжаян  
профессор

Билет разработан в соответствии с программой ГИА по специальности 31.05.01 Лечебное дело, утвержденной на заседании Ученого совета лечебного факультета ФГБОУ ВО СтГМУ 21.12.2021 г. (протокол №4)

Федеральное государственное бюджетное образовательное учреждение высшего образования  
«Ставропольский государственный медицинский университет»  
Министерства здравоохранения Российской Федерации

### **Экзаменационный билет № 56**

#### **для проведения государственной итоговой аттестации**

Направление подготовки, 31.05.01 Лечебное дело  
специальность

Направленность  
(специализация)

Медицинская и организационно-управленческая деятельность  
врача-лечебника

### **Ознакомьтесь с ситуацией и дайте развернутые ответы на вопросы**

Мужчина 52 лет, археолог, обратился на приём к врачу-терапевту для проведения дополнительного обследования после второго этапа диспансеризации.

Из анамнеза известно, что наследственность по ССЗ отягощена по материнской линии (ГБ с 50 лет, ОНМК в 60 лет). Пациент курит около 30 лет, до 1,5 пачек сигарет в день. Употребляет алкоголь – примерно 100 мл крепких напитков в неделю. Рацион питания с избыточным содержанием животных жиров и углеводов. В течение 9 месяцев в году ведет малоподвижный образ жизни, а в течение 3 месяцев – с большими физическими нагрузками.

При осмотре: состояние удовлетворительное. Рост – 176 см, вес – 101 кг (индекс массы тела – 32,8 кг/м<sup>2</sup>). Окружность талии – 108 см. Кожные покровы чистые, обычной окраски. Ксантом нет. Периферических отёков нет. В лёгких дыхание жёсткое, хрипов нет. Тоны сердца приглушены, ритмичные, акцент II тона над аортой. АД – 130/80 мм рт.ст. ЧСС – 70 уд. в мин. Живот мягкий, при пальпации безболезненный во всех отделах. Печень и селезёнка не увеличены. Поколачивание в проекции почек безболезненно с обеих сторон.

В анализах: общий холестерин – 5,8 ммоль/л, ТГ – 4,1 ммоль/л, ХС-ЛПВП – 0,9 ммоль/л; ХС-ЛПНП 3,22 ммоль/л; глюкоза натощак – 6,2 ммоль/л, тест толерантности к глюкозе: глюкоза через 2 часа 7,9 ммоль/л, HbA1c 6,3%, креатинин – 63 мкмоль/л, СКФ (по формуле СКД-ЕРІ) = 108 мл/мин.

### **Вопросы:**

1. Предположите наиболее вероятный диагноз (том числе, по МКБ-10)..
2. Обоснуйте поставленный Вами диагноз.
3. Составьте и обоснуйте план дополнительного обследования пациента.
4. Определите тактику лечения пациента и обоснуйте свой выбор.
5. Определите план диспансерного наблюдения. **Экспертиза трудоспособности, профилактика.**

Декан лечебного факультета Г.П. Никулина  
доцент

И.о. проректора по учебной деятельности, А.Б. Ходжаян  
профессор

Билет разработан в соответствии с программой ГИА по специальности 31.05.01 Лечебное дело, утвержденной на заседании Ученого совета лечебного факультета ФГБОУ ВО СтГМУ 21.12.2021 г. (протокол №4)

Федеральное государственное бюджетное образовательное учреждение высшего образования  
«Ставропольский государственный медицинский университет»  
Министерства здравоохранения Российской Федерации

### **Экзаменационный билет № 57**

**для проведения государственной итоговой аттестации**

Направление подготовки, 31.05.01 Лечебное дело  
специальность

Направленность  
(специализация)

Медицинская и организационно-управленческая деятельность  
врача-лечебника

### **Ознакомьтесь с ситуацией и дайте развернутые ответы на вопросы**

Мужчина 46 лет, бухгалтер, обратился к участковому врачу с жалобами на приступы давящих болей за грудиной с иррадиацией в левую руку, возникающие в покое, преимущественно в ночное время и в ранние утренние часы (4-6 часов утра). Приступы проходят самостоятельно в течение 3-4 минут.

Из анамнеза известно, что приступы болей за грудиной беспокоят в течение 3 месяцев. Физическую нагрузку переносит хорошо, может подняться на 5-6 этаж без остановки, болевые приступы при этом не возникают. Появление болей за грудиной связывает с возникшей стрессовой ситуацией на работе. До настоящего времени за медицинской помощью не обращался. В течение последних 2 лет отмечает подъёмы артериального давления до 140/90 мм рт. ст. При ощущаемых субъективно подъемах АД принимает (по рекомендации жены) капотен. После длительного перерыва в 10 лет, в последний год вновь стал курить по 10 сигарет в день.

Семейный анамнез: отец и мать пациента живы, отец страдает АГ, мать – стенокардией.

При осмотре: состояние удовлетворительное. Рост 172 см, вес 66 кг, ИМТ 22,3 кг/м<sup>2</sup>. Кожные покровы обычной окраски, нормальной влажности. В лёгких – дыхание везикулярное. ЧД 16 в 1 минуту. Тоны сердца ясные, ритмичные, акцент II тона над проекцией аорты. ЧСС 64 уд.в 1 минуту. АД 127/75 мм рт. ст. Живот при пальпации мягкий, безболезненный. Печень и селезёнка не увеличены. Дизурических расстройств нет.

В анализах: глюкоза натощак – 5,1 ммоль/л, креатинин – 76 мкмоль/л, общий холестерин – 6,3 ммоль/л, ТГ – 2,2 ммоль/л, ХС-ЛПВП – 1,2 ммоль/л, ХС-ЛПНП – 4,2 ммоль/л, АСТ 28 ед/л, АЛТ 34 ед/л.; ЭКГ в покое: синусовый ритм, 61 ударов в минуту. ЭОС не отклонена.

### **Вопросы:**

1. Предположите наиболее вероятный диагноз ( том числе, по МКБ-10)..
2. Обоснуйте поставленный Вами диагноз.
3. Составьте и обоснуйте план дополнительного обследования пациента.
4. Какие группы лекарственных средств Вы бы рекомендовали пациентке в составе комбинированной терапии? Обоснуйте свой выбор.
5. Как должно быть организовано и проводиться диспансерное наблюдение данного пациента? Обоснуйте Ваш выбор. **Экспертиза трудоспособности, профилактика.**

Декан лечебного факультета Г.П. Никулина  
доцент

И.о. проректора по учебной деятельности, А.Б. Ходжаян  
профессор

Билет разработан в соответствии с программой ГИА по специальности 31.05.01 Лечебное дело, утвержденной на заседании Ученого совета лечебного факультета ФГБОУ ВО СтГМУ 21.12.2021 г. (протокол №4)

Федеральное государственное бюджетное образовательное учреждение высшего образования  
«Ставропольский государственный медицинский университет»  
Министерства здравоохранения Российской Федерации

### **Экзаменационный билет № 58**

**для проведения государственной итоговой аттестации**

Направление подготовки, 31.05.01 Лечебное дело  
специальность

Направленность  
(специализация)

Медицинская и организационно-управленческая деятельность  
врача-лечебника

### **Ознакомьтесь с ситуацией и дайте развернутые ответы на вопросы**

Мужчина 59 лет, менеджер, обратился к участковому врачу с жалобами на давящие боли за грудиной, длительностью от 2 до 5 минут, возникающие при подъеме по лестнице на 2-й, 3-й этаж. Боли периодически отдают в левую руку, купируются нитроглицерином в течение 2-3 минут. Потребность в нитроглицерине 3-4 раза в день.

Из анамнеза известно, что болен около года, за это время частота, длительность и интенсивность болей не изменилась. К врачу не обращался, нитроглицерин принимал по рекомендации знакомого. Семейный анамнез: мать умерла в 64 года, ОНМК, страдала АГ; отец – умер в 50 лет, ИМ.

При осмотре: состояние удовлетворительное. Рост 171 см, вес 89 кг, ИМТ 30,44 кг/м<sup>2</sup>. Окружность талии – 104 см. В лёгких – дыхание везикулярное. ЧД = 16 в 1 минуту. Тоны сердца умеренно приглушены, ритмичные, акцент II тона над проекцией аорты, систолический шум на аорте. ЧСС – 86 уд. в 1 минуту. АД – 130/85 мм рт. ст. Живот при пальпации мягкий, безболезненный. Почки не пальпируются, симптом поколачивания отрицательный с обеих сторон. Печень и селезёнка не увеличены.

В анализах: глюкоза натощак – 4,6 ммоль/л, креатинин – 66 мкмоль/л, общий холестерин – 6,6 ммоль/л, ТГ – 1,4 ммоль/л, ХС-ЛПВП – 1,0 ммоль/л, ХС-ЛПНП – 4,2 ммоль/л, АСТ 28 ед/л, АЛТ 34 ед/л.;

### **Вопросы:**

1. Предположите наиболее вероятный диагноз. ( том числе, по МКБ-10)..
2. Обоснуйте поставленный Вами диагноз.
3. Составьте и обоснуйте план дополнительного обследования пациента. **Определите показания к консультации врачами-специалистами.**
4. Препараты каких групп антиангинальных лекарственных средств Вы бы рекомендовали пациенту в составе комбинированной терапии? Обоснуйте свой выбор.
5. Через 3 месяца регулярной антиангинальной терапии (препарата из группы лекарственных средств, выбранной в прошлом вопросе) + розувастатин 20 мг/сутки + ацетилсалициловая кислота 100 мг/сутки + соблюдение диеты – приступы стенокардии стали более редкими, потребность в короткодействующих нитратах 1-2 раза в день, АД колеблется в пределах 125-130/75-80 мм рт.ст., ЧСС в покое около 70-74 ударов в минуту, вес 87 кг, общий холестерин – 4,3 ммоль/л, ТГ – 1,0 ммоль/л, ХС-ЛПВП – 1,2 ммоль/л, ХС-ЛПНП – 2,1 ммоль/л, АСТ 51ед/л, АЛТ 41ед/л. Какова Ваша дальнейшая лечебная тактика? Обоснуйте Ваш выбор.

Декан лечебного факультета Г.П. Никулина  
доцент

И.о. проректора по учебной деятельности, А.Б. Ходжаян  
профессор

Билет разработан в соответствии с программой ГИА по специальности 31.05.01 Лечебное дело, утвержденной на заседании Ученого совета лечебного факультета ФГБОУ ВО СтГМУ 21.12.2021 г. (протокол №4)

Федеральное государственное бюджетное образовательное учреждение высшего образования  
«Ставропольский государственный медицинский университет»  
Министерства здравоохранения Российской Федерации

### **Экзаменационный билет № 59**

**для проведения государственной итоговой аттестации**

Направление подготовки, 31.05.01 Лечебное дело

специальность  
Направленность  
(специализация)

Медицинская и организационно-управленческая деятельность  
врача-лечебника

### **Ознакомьтесь с ситуацией и дайте развернутые ответы на вопросы**

Больная 72 лет, пенсионерка, обратилась к врачу-терапевту с жалобами на бессонницу, снижение памяти, повышение АД до 160-170/65-70 мм рт.ст.

Из анамнеза известно о повышении АД до макс. 180/80 мм рт.ст. в течение 20 лет, когда впервые был установлен диагноз ГБ. Назначенную врачом-терапевтом терапию проводила нерегулярно. Ситуационно при повышении АД свыше 180 мм.рт.ст. принимает каптоприл. Менопауза более 20 лет. Гиподинамия после прекращения работы 6 лет назад. Вредных привычек нет. Из семейного анамнеза установлено, что наследственность по ССЗ не отягощена.

При осмотре состояние удовлетворительное. Рост 162 см, масса тела 46 кг, ИМТ 17,7 кг/м<sup>2</sup>; ОТ 98 см. Кожные покровы чистые, нормальной окраски, тургор снижен. Периферических отёков нет. Дыхание везикулярное над всей поверхностью лёгких, хрипов нет. ЧД – 18 в 1 мин. Тоны сердца приглушены, ритмичны, акцент II тона над аортой. АД – 162/62 ммрт.ст. Пульс 76 в 1 мин., ритмичный. Живот мягкий, безболезненный. Печень и селезёнка не увеличены. Поколачивание в проекции почек безболезненно с обеих сторон.

### **Вопросы:**

1. Предположите наиболее вероятный диагноз. ( том числе, по МКБ-10)..
2. Обоснуйте поставленный Вами диагноз.
3. Препараты каких групп антигипертензивных лекарственных средств Вы бы рекомендовали пациентке в составе комбинированной терапии? Обоснуйте свой выбор.
4. Через 6 месяцев регулярной антигипертензивной терапии (препараты из группы антигипертензивных лекарственных средств, выбранные в прошлом вопросе) + розувастатин 10 мг/сутки + соблюдение диеты – АД находится в пределах 140-150/65 мм рт.ст., ОХС 5,6; ХС ЛПВП 1,14; ТГ 1,9 ммоль/л, ЛПНП 3,6 ммоль/л, СКФ 63 мл/мин, сахар натощак 5,2 ммоль/л. АЛТ 50 Ед/л, АСТ 38 Ед/л, КФК 121 Ед/л. Какова Ваша дальнейшая лечебная тактика? Обоснуйте Ваш выбор.
5. Определите план диспансерного наблюдения. **Экспертиза трудоспособности, профилактика**

Декан лечебного факультета Г.П. Никулина  
доцент

И.о. проректора по учебной деятельности, А.Б. Ходжаян  
профессор

Билет разработан в соответствии с программой ГИА по специальности 31.05.01 Лечебное дело, утвержденной на заседании Ученого совета лечебного факультета ФГБОУ ВО СтГМУ 21.12.2021 г. (протокол №4)

Федеральное государственное бюджетное образовательное учреждение высшего образования  
«Ставропольский государственный медицинский университет»  
Министерства здравоохранения Российской Федерации

### **Экзаменационный билет № 60**

**для проведения государственной итоговой аттестации**

Направление подготовки, 31.05.01 Лечебное дело

специальность  
Направленность  
(специализация)

Медицинская и организационно-управленческая деятельность  
врача-лечебника

### **Ознакомьтесь с ситуацией и дайте развернутые ответы на вопросы**

Мужчина 56 лет, пенсионер, обратился на приём к участковому терапевту с жалобами на незначительную одышку при обычной физической нагрузке, общую слабость, быструю утомляемость, отеки в области стоп.

Из анамнеза известно, что 5 лет назад перенес трансмуральный инфаркт миокарда по задней стенке левого желудочка. Регулярно принимает бисопролол 5 мг в сутки, периндоприл 10 мг в сутки, розувастатин 20 мг в сутки. Нитроглицерином не пользуется. В течение последнего года стал отмечать усиление одышки, появление отёков в области стоп к вечеру.

Объективно: состояние относительно удовлетворительное. Рост 180 см, вес 71 кг, ИМТ 21,9 кг/м<sup>2</sup>. Кожные покровы умеренной влажности. Пастозность нижних конечностей до нижней трети голени. В лёгких дыхание везикулярное, хрипов нет. ЧД – 20 в 1 мин. Тоны сердца приглушены, ритм правильный, систолический шум на верхушке. ЧСС – 62 в мин. АД – 132/80 мм рт.ст. Живот мягкий, безболезненный. Печень выступает на 2 см ниже края рёберной дуги, плотно-эластичной консистенции, поверхность гладкая, край закруглен, безболезненна при пальпации. Селезёнка не увеличена. Поколачивание по поясничной области безболезненно.

В анализах: ОАК, ОАМ в пределах нормы; БАК: глюкоза натощак – 4,9 ммоль/л, креатинин – 82 мкмоль/л, СКФ (по формуле СКД-ЕРІ) – 92 мл/мин, общий холестерин – 4,5 ммоль/л, ТГ – 1,2 ммоль/л, ХС-ЛПВП – 1,0 ммоль/л, ХС-ЛПНП – 2,3 ммоль/л, АСТ 20 ед/л, АЛТ 22 ед/л, калий – 4,1 ммоль/л.; ЭКГ: ритм синусовый 65 в мин., патологический зубец Q и отрицательный зубец T в III, aVF отведениях.

### **Вопросы:**

1. Предположите наиболее вероятный диагноз (том числе, по МКБ-10)...
2. Обоснуйте поставленный Вами диагноз.
3. Составьте и обоснуйте план дополнительного обследования пациента.
4. Нуждается ли пациент в диуретической терапии? Если да, то диуретики каких групп Вы бы рекомендовали пациенту в составе комбинированной терапии? Обоснуйте свой выбор.
5. Какие дополнительные рекомендации, касающиеся немедикаментозные методы лечения и реабилитации необходимо дать пациенту?

Декан лечебного факультета Г.П. Никулина  
доцент

И.о. проректора по учебной деятельности, А.Б. Ходжаян  
профессор

Билет разработан в соответствии с программой ГИА по специальности 31.05.01 Лечебное дело, утвержденной на заседании Ученого совета лечебного факультета ФГБОУ ВО СтГМУ 21.12.2021 г. (протокол №4)

Федеральное государственное бюджетное образовательное учреждение высшего образования  
«Ставропольский государственный медицинский университет»  
Министерства здравоохранения Российской Федерации

### **Экзаменационный билет № 61**

**для проведения государственной итоговой аттестации**

Направление подготовки, 31.05.01 Лечебное дело

специальность  
Направленность  
(специализация)

Медицинская и организационно-управленческая деятельность  
врача-лечебника

### **Ознакомьтесь с ситуацией и дайте развернутые ответы на вопросы**

Женщина 40 лет, парикмахер, обратилась к врачу с жалобами на повышенное АД до 170/105 мм рт.ст., сопровождающееся ноющими диффузными головными болями, выраженной мышечной слабостью, ощущениями онемения, чувством покалывания в конечностях, ночными судорогами в икроножных мышцах, обильным безболезненным мочеиспусканием.

Из анамнеза известно, что пациентка страдает АГ около 1 года, назначенную терапию – эналаприл 20 мг в сутки, амлодипин 5 мг в сутки принимает ежедневно, на протяжении 3 месяцев, однако значения АД и вышеописанные симптомы сохраняются. Семейный анамнез: мать – страдает АГ, перенесла ОНМК в 38 лет.

При осмотре: состояние относительно удовлетворительное, рост 169, вес 70 кг, ИМТ – 24,51 кг/м<sup>2</sup>. Кожные покровы чистые, обычной окраски. В легких дыхание везикулярное, хрипов нет. ЧД – 16 в минуту. Тоны сердца приглушены, ритмичные, акцент II тона над проекцией аорты. ЧСС – 60 уд.в мин., АД – 167/100 мм рт.ст. Живот мягкий, при пальпации безболезненный во всех отделах. Печень не выступает из-под края рёберной дуги, безболезненная. Селезёнка не увеличена. Дизурии нет. Поколачивание в области почек безболезненное с обеих сторон.

В анализах: ОАМ – прозрачная, относительная плотность 1008 г/мл, реакция щелочная, белок, глюкоза не обнаружены; БАК: общий холестерин – 4,5 ммоль/л, ТГ – 1,2 ммоль/л, ХС-ЛПВП – 1,3 ммоль/л; глюкоза натощак – 4,2 ммоль/л, креатинин – 74 мкмоль/л, СКФ (по формуле СКД-ЕРІ) = 88 мл/мин; калий – 3,0 ммоль/л, натрий 160 ммоль/л; ЭКГ: синусовая брадикардия 54 удара в минуту, сглаженность и инверсия зубца Т в грудных отведениях.

### **Вопросы:**

1. Предположите наиболее вероятный диагноз (том числе, по МКБ-10)...
2. Обоснуйте поставленный Вами диагноз.
3. Составьте и обоснуйте план дополнительного обследования пациента.
4. Какую медикаментозную и немедикаментозную терапию Вы бы рекомендовали пациентке? Укажите необходимые дозы. Обоснуйте свой выбор.
5. Составьте и обоснуйте маршрутизацию данной пациентки, включая определение необходимого этапа оказания медицинской помощи. **Экспертиза трудоспособности, профилактика**

Декан лечебного факультета Г.П. Никулина  
доцент

И.о. проректора по учебной деятельности, А.Б. Ходжаян  
профессор

Билет разработан в соответствии с программой ГИА по специальности 31.05.01 Лечебное дело, утвержденной на заседании Ученого совета лечебного факультета ФГБОУ ВО СтГМУ 21.12.2021 г. (протокол №4)

Федеральное государственное бюджетное образовательное учреждение высшего образования  
«Ставропольский государственный медицинский университет»  
Министерства здравоохранения Российской Федерации

**Экзаменационный билет № 62**  
**для проведения государственной итоговой аттестации**

Направление подготовки, 31.05.01 Лечебное дело  
специальность

Направленность Медицинская и организационно-управленческая деятельность  
(специализация) врача-лечебника

### **Ознакомьтесь с ситуацией и дайте развернутые ответы на вопросы**

Женщина 42 лет, юрист, обратилась на приём к участковому врачу с жалобами на приступы внезапного повышения артериального давления до 200/110 мм рт.ст и выше, сопровождающиеся головной болью, головокружением, сердцебиением, чувством беспокойства, страха, дрожью во всем теле, потливостью. Продолжительность таких приступов составляла от нескольких минут до 1 часа.

Из анамнеза известно, что впервые подобные приступы стали беспокоить год назад. Развитию этих приступов обычно предшествовали физическая нагрузка или нервное перенапряжение. По совету знакомой принимала лозартан 50 мг в сутки, однако, без видимого эффекта. Неоднократно за последние 2-3 мес. вызывала БСМП по поводу гипертонического криза. Однако ввиду того, что приступ проходил самостоятельно до приезда БСМП от госпитализации отказывалась. За последний месяц вышеуказанные приступы участились до 1 раза в неделю, что и послужило поводом обратиться к участковому врачу. Из анамнеза жизни: у матери АГ.

При осмотре: состояние относительно удовлетворительное, рост 167, вес 62 кг, ИМТ 22,23 кг/м<sup>2</sup>. Кожные покровы бледные, влажные. В лёгких - везикулярное дыхание. ЧД – 17 в минуту. Тоны сердца ясные, ритмичные. ЧСС – 86 в минуту. АД – 128/80 мм рт. ст. Язык чистый, влажный. Живот мягкий, безболезненный. Печень и селезёнка не увеличены. Поколачивание в области почек безболезненное с обеих сторон.

В анализах: ОАК, ОАМ в пределах нормы; общий холестерин – 4,8 ммоль/л, ТГ – 1,3 ммоль/л, ХС-ЛПВП – 1,2 ммоль/л; ХС-ЛПНП – 2,4 ммоль/л, глюкоза сыворотки натощак – 6,4 ммоль/л, креатинин – 64 мкмоль/л, СКФ (по формуле СКД-ЕРІ) = 103 мл/мин; ЭКГ: синусовый ритм, 85 ударов в минуту, угол  $\alpha$  - 30°, индекс Соколова-Лайона 38 мм.

### **Вопросы:**

1. Предположите наиболее вероятный диагноз. ( том числе, по МКБ-10)..
2. Обоснуйте поставленный Вами диагноз.
3. Составьте и обоснуйте план дополнительного обследования пациентки.
4. Какую медикаментозную и немедикаментозную терапию вы бы порекомендовали пациентке? Обоснуйте свой выбор.
5. Составьте и обоснуйте маршрутизацию данной пациентки, включая определение необходимого этапа оказания медицинской помощи, вопросы экспертизы нетрудоспособности.

Декан лечебного факультета Г.П. Никулина  
доцент

И.о. проректора по учебной деятельности, А.Б. Ходжаян  
профессор

Билет разработан в соответствии с программой ГИА по специальности 31.05.01 Лечебное дело, утвержденной на заседании Ученого совета лечебного факультета ФГБОУ ВО СтГМУ 21.12.2021 г. (протокол №4)