

Государственное бюджетное образовательное учреждение высшего
профессионального образования
«Ставропольский государственный медицинский университет»
Министерства здравоохранения Российской Федерации

КАФЕДРА ОФТАЛЬМОЛОГИИ С КУРСОМ ДПО

Н.Л. Чередниченко, Г.В. Кореньяк,
О.А. Панченко, В.А. Пашков

ОФТАЛЬМОЛОГИЯ

Сборник задач и вопросов для самоподготовки



Ставрополь, 2022

УДК 617.7-007.681:61-07 (07.07)

ББК 56.7,91-4я7

М 54

УЧЕБНОЕ ПОСОБИЕ « ОФТАЛЬМОЛОГИЯ. СБОРНИК ЗАДАЧ И ВОПРОСОВ ДЛЯ САМОПОДГОТОВКИ» Ставрополь. Изд-во: СтГМУ. – 100 с.

Составители:

Н.Л. Чередниченко, к.м.н., доцент, заведующая кафедрой офтальмологии с курсом ДПО Ставропольского государственного медицинского университета Министерства здравоохранения Российской Федерации.

Г.В. Кореньяк, к.м.н., доцент кафедры офтальмологии с курсом ДПО Ставропольского государственного медицинского университета Министерства здравоохранения Российской Федерации.

О.А. Панченко, к.м.н., ассистент кафедры офтальмологии с курсом ДПО Ставропольского государственного медицинского университета Министерства здравоохранения Российской Федерации.

В.А. Пашков, к.м.н., ассистент кафедры офтальмологии с курсом ДПО Ставропольского государственного медицинского университета Министерства здравоохранения Российской Федерации.

Учебное пособие «Сборник задач и вопросов для самоподготовки» имеет важное значение для студентов, клинических ординаторов, аспирантов, врачей-офтальмологов благодаря оригинальности изложенных тестов и ситуационных задач, призвано повысить профессиональный интерес к изучению офтальмологической дисциплины и оптимизировать качественный уровень оказания специализированной помощи пациентам с глазной патологией.

Рецензенты:

И.П. Шурыгина – доктор медицинских наук, доцент кафедры офтальмологии Ростовского государственного медицинского университета Министерства здравоохранения Российской Федерации.

М.Г. Какулия – кандидат медицинских наук, заведующий отделением офтальмологии Ставропольской краевой клинической больницы, главный внештатный офтальмолог Минздрава Ставропольского края.

УДК 617.7-007.681:61-07 (07.07)

ББК 56.7,91-4я7

М 54

Рекомендовано к печати редакционно-издательским советом СтГМУ

© СтГМУ, 2022

ОГЛАВЛЕНИЕ

Предисловие	5
Сокращения и условные обозначения	6
Контрольные вопросы	7
Функции органа зрения	7
Веки и их патология	9
Заболевания конъюнктивы	10
Заболевания слёзных органов	12
Патология роговой оболочки	13
Патология сосудистого тракта	15
Катаракта	17
Заболевания зрительного нерва	19
Глаукома	20
Травмы органа зрения	22
Профессиональные поражения органа зрения	25
Неотложная помощь	26
Ситуационные задачи	28
Функции органа зрения	28
Заболевания конъюнктивы и век	30
Заболевания слёзных органов	35
Заболевания роговой оболочки	37
Патология сосудистого тракта	39
Заболевания сетчатки	41
Катаракта	42
Глаукома	43
Заболевания зрительного нерва	48
Травмы органа зрения	49
Ответы на контрольные вопросы	57
Функции органа зрения	57
Веки и их патология	59
Заболевания конъюнктивы	61
Заболевания слёзных органов	64
Патология роговой оболочки	65
Патология сосудистого тракта	69
Катаракта	71
Заболевания зрительного нерва	72
Глаукома	73
Травмы органа зрения	77
Профессиональные поражения органа зрения	81
Неотложная помощь	83

Ответы к типовым задачам	88
Функции органа зрения	88
Заболевания конъюнктивы и век	89
Заболевания слёзных органов	94
Заболевания роговой оболочки	95
Патология сосудистого тракта	96
Заболевания сетчатки	98
Катаракта	99
Глаукома	99
Заболевания зрительного нерва	101
Травмы органа зрения	102
Литература	106

ПРЕДИСЛОВИЕ

Данное учебное пособие, подготовленное коллективом кафедры офтальмологии с курсом ДПО СтГМУ, предназначено для расширения углубленного и захватывающе интересного процесса самоподготовки к практическим занятиям по клинической офтальмологии.

В представленном материале систематизированы основные задачи и вопросы, соответствующие современным научно-практическим требованиям в области офтальмологии: знать, уметь, владеть. Задания систематизированы по основным методам исследования и манипуляций для диагностики и лечения глазных заболеваний, последовательно распределены по главам, для более рационального решения задачи самостоятельной подготовки к клиническим практическим занятиям.

СОКРАЩЕНИЯ И УСЛОВНЫЕ ОБОЗНАЧЕНИЯ

® - торговое наименование лекарственного средства

АТФ - аденозинтрифосфат

ВГД – внутриглазное давление

ВГЖ – внутриглазная жидкость

ВПГ-1 – вирус простого герпеса 1 (назолабиальный)

ВПГ-2 – вирус простого герпеса 2 (генитальный)

ИОЛ – интраокулярная линза

НПВП – нестероидные противовоспалительные препараты

МСЧ - медсанчасть

ПСС – противостолбнячная сыворотка

РБТ – реакция бласттрансформации

РИГА – реакция непрямой гемагглютинации

РСК – реакция связывания комплемента

РФА – реакция флюоресцирующих антител

СПИД – синдром приобретённого иммунодефицита

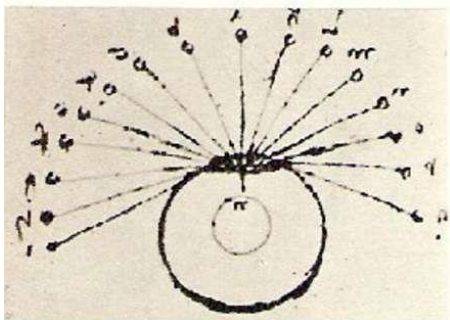
УФ – ультрафиолет

ЦАС – центральная артерия сетчатки

ЦНС – центральная нервная система

УВЧ – ультравысокие частоты

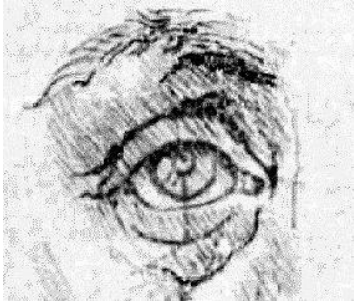КОНТРОЛЬНЫЕ ВОПРОСЫ:



«ФУНКЦИИ ОРГАНА ЗРЕНИЯ»

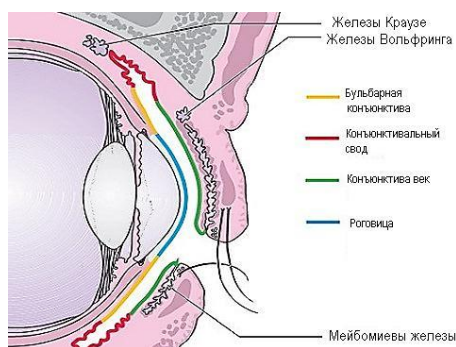
1. Фоторецептор сетчатки – дайте определение?
2. Опишите процессы, происходящие в фоторецепторах сетчатки под воздействием светового квантового излучения, пути передачи зрительного сигнала.
3. Чем представлены, как устроены зрительные пигменты наружного членика палочек?
4. Изомерами какой формы, из известных пяти, обеспечивается процесс фоторецепции?
5. Каковы общие черты архитектоники зрительных пигментов позвоночных и беспозвоночных животных?
6. Перечислите структуры сетчатки, обеспечивающие функции центрального или форменного зрения?
7. Как пострадает функция центрального зрения в случае полного отрыва зрительного нерва?
8. Как повлияет классический ретробульбарный неврит на функцию периферического зрения?
9. Что произойдет в поле зрения при перерезке зрительного тракта справа?
10. Расскажите о структуре, работе и значении слепого пятна?
11. Какой областью сетчатки обеспечивается наиболее высокая острота зрения?
12. В каком возрасте человеческий глаз достигает максимального расцвета зрительных функций?
13. Какая объективная методика существует для регистрации остроты зрения и количественного ее определения?
14. Расскажите о принципах действия и работе метода оптокинетического нистагма.

15. По какой формуле определяется острота зрения меньше 0,1?
16. Каков главный принцип устройства полихроматических таблиц Е.Б. Рабкина?
17. Может ли быть допущен к работе, связанной с высотой пациент, имеющий концентрическое сужение поля зрения на 30 - 40°?
18. Возможно ли определение центрального зрения у детей 2 - 3-х недель?
19. В каком возрасте появляется предметное зрение у детей?
20. Что включает понятие - «двойственное зрение»?
21. Назовите характеристики дневного - фотопического зрения.
22. Назовите характеристики ночного - скотопического зрения.
23. «Световая адаптация» - что включает это понятие?
24. «Темновая адаптация» - что включает это понятие?
25. Назовите заболевания, при которых снижается темновая адаптация?
26. Дайте определение «поля зрения».
27. Причины, чаще всего вызывающие сужение поля зрения на цвета?
28. Назовите критерии, определяющие первую группу инвалидности по зрению.



«ВЕКИ И ИХ ПАТОЛОГИЯ»

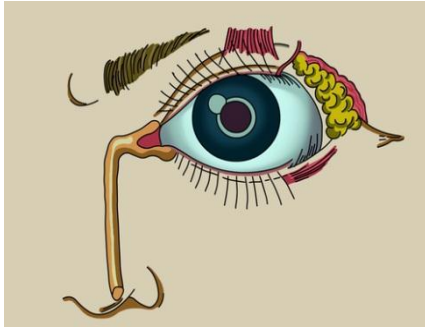
1. Опишите послойное строение век.
2. Как представлена железистая ткань в веках?
3. Назовите анатомические характеристики мышцы, поднимающей верхнее веко.
4. Назовите мышцу, смыкающую веки, её иннервацию?
5. Какие разновидности заворота век вы знаете? Почему он возникает?
6. Какие разновидности выворота век вы знаете? Почему он возникает?
7. Перечислите возможные осложнения заворота век?
8. Какие возможны осложнения паралича лицевого нерва?
9. Перечислите причины вызывающие возникновение птоза.
10. Перечислите осложнения птоза у детей?
11. Назовите кардинальные признаки халязиона.
12. Каков алгоритм лечения халязиона?
13. Блефарохалязис. Диагностика. Клиника. Лечение.
14. Назовите причины, способствующие развитию хронического блефарита.
15. Клинические формы хронического блефарита (перечислите).
16. Алгоритм лечения хронического блефарита.
17. Перечислите разновидности ячменя.
18. Кардинальные клинические признаки ячменя (перечислите).
19. Факторы – причины часто рецидивирующего ячменя?
20. Алгоритм лечения ячменя.
21. Возможные риски - осложнения ячменя.
22. Причины, приводящие к развитию абсцесса век?
23. Алгоритм лечения абсцесса век?
24. Прогнозируемые осложнения абсцесса век?



«ЗАБОЛЕВАНИЯ КОНЪЮНКТИВЫ»

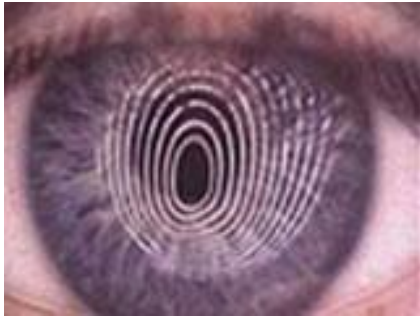1. Перечислите все отделы конъюнктивы?
2. Какими видами эпителия выполнена конъюнктивa?
3. Назовите железы, имеющиеся в конъюнктиве?
4. Чем обеспечивается чувствительная иннервация конъюнктивы?
5. Какие функциональные особенности конъюнктивы вы знаете?
6. Жалобы больного с конъюнктивитом?
7. Кардинальные признаки конъюнктивита?
8. Кардинальные признаки вирусных конъюнктивитов?
9. Дифференциально-диагностические характеристики гонококкового конъюнктивита?
10. Люди, каких возрастных групп переносят гонобленнорею с тяжелыми осложнениями? Какими?
11. Дифференциальная диагностика дифтерийного конъюнктивита.
12. Этапы профилактики гонобленнореи новорожденных.
13. Алгоритм лечения острых конъюнктивитов?
14. Особенности лечения дифтерийного конъюнктивита?
15. Дифференциальная диагностика аденовирусных конъюнктивитов.
16. Алгоритм лечения аденовирусных конъюнктивитов?
17. Кардинальные признаки трахомы.
18. Длительность инкубационного периода трахомы?
19. Причины, способствующие высокой инвазивности трахомы.

20. Назовите признаки, характерные для трахомы 1 стадии.
21. Назовите признаки, характерные для трахомы 2 стадии.
22. Назовите признаки, характерные для трахомы 3 стадии.
23. Назовите признаки, характерные для трахомы 4 стадии.
24. В каких стадиях трахома наиболее и наименее заразна?
25. Назовите вероятные осложнения трахомы.
26. Перечислите основные осложнения трахомы.
27. Назовите арсенал лечебных средств лечения трахомы.
28. Основные причины, способствующие развитию хронического конъюнктивита?
29. Клиническое течение конъюнктивита (жалобы, симптомокомплекс).
30. Алгоритм лечения хронического конъюнктивита.



«ЗАБОЛЕВАНИЯ СЛЕЗНЫХ ОРГАНОВ»

1. Какими железами осуществляется продукция слезы?
2. Перечислите основные части слезоотводящего аппарата.
3. Какая проба отражает состояние слезопродуцирующего аппарата и в чем она состоит?
4. Какие исследования отражают функциональное состояние слезоотводящих путей?
5. Назовите заболевания, при которых могут возникать явления воспаления слезной железы.
6. Перечислите основные признаки дакриoadенита.
7. Опишите лечебные мероприятия при дакриoadените.
8. Перечислите признаки хронического дакриоцистита.
9. В чем заключается лечение хронического дакриоцистита у взрослых?
10. Перечислите возможные осложнения хронического дакриоцистита.
11. Опишите признаки флегмоны слезного мешка.
12. В чем состоит лечение флегмоны слезного мешка?
13. Перечислите признаки дакриоцистита новорожденных.
14. В чем заключается лечение дакриоцистита новорожденных?

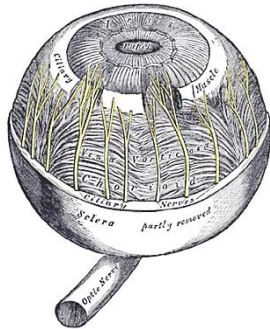


«ПАТОЛОГИЯ РОГОВОЙ ОБОЛОЧКИ»

1. Какие функции выполняет роговая оболочка?
2. Опишите гистологическое строение роговой оболочки.
3. Какие условия необходимы для нормального существования наружного слоя роговицы?
4. Какие вещества, важные для обменного процесса в роговице, сосредоточены в эпителии?
5. Какие чувствительные рецепторы сосредоточены в роговице? Как они расположены?
6. В каком меридиане роговица наиболее чувствительна?
7. Как действует оперативное вмешательство на чувствительность роговицы?
8. Как питается роговая оболочка?
9. Какую патологию роговой оболочки вы знаете?
10. Назовите основные субъективные симптомы кератитов.
11. Какие наиболее важные объективные симптомы?
12. Охарактеризуйте перикорнеальную инъекцию.
13. От чего зависит цвет инфильтрата роговицы?
14. Откуда прорастают сосуды в роговицу?
15. Какие факторы необходимы для возникновения язвы роговой оболочки?
16. Какая инфекция чаще вызывает ползучую язву роговицы?
17. Какое лечение необходимо назначить при ползучей язве роговицы?
18. При каких системных заболеваниях бывают периферические кератиты?
19. Назовите два антигенных вируса простого герпеса патогенных для человека.

20. Что является входными воротами при внедрении вируса в организм человека?
21. Какие факторы провоцируют герпес?
22. Какие виды герпетических кератитов вы знаете?
23. Какие наиболее простые методы диагностики герпетического кератита вы знаете?
24. На что должно быть направлено лечение герпетических кератитов?
25. Какие лекарственные вещества применяются для лечения герпетических кератитов?
26. В каких случаях проводится реабилитационная терапия?
27. Какие средства применяются при постгерпетической кератопатии?
28. Назовите средства, применяемые при постгерпетической эпителиопатии.
29. Что применяется при буллезной кератопатии?
30. Какое противорецидивное лечение применяется при герпетических кератитах? Когда его начинают проводить?
31. Назовите причины нейропаралитического кератита.
32. Что характерно для клинических течений нейропаралитического кератита?
33. Чем характеризуется синдром Сьегрена?
34. На что жалуются больные при сухом нитчатом кератоконъюнктивите?
35. Какую пробу необходимо провести для диагностики синдрома Сьегрена?
36. Какие изменения в полости рта происходят при синдроме Сьегрена?
37. Какие изменения, кроме глазных, бывают при синдроме Сьегрена?
38. Как проявляется синдром назоцилиарного нерва?
39. При каких общих инфекционных заболеваниях могут быть кератиты?
40. Когда чаще всего возникает паренхиматозный кератит и каково его течение?
41. При местном или общем применении каких препаратов может быть поражение роговицы? Какие изменения в роговице при этом бывают?

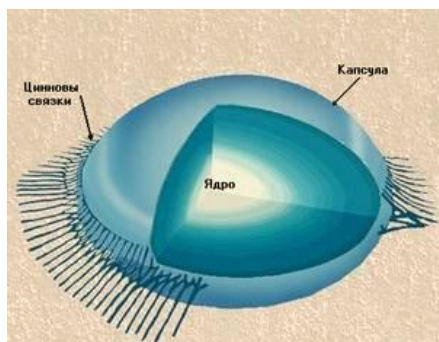
42. Что такое кольцо Кайзера-Флейшера? Симптомом какого заболевания оно бывает?
43. Какие изменения в роговице отмечаются при СПИДе?
44. Какие изменения роговицы бывают при онхоцеркозе?



«ПАТОЛОГИЯ СОСУДИСТОГО ТРАКТА ГЛАЗА»

1. Назовите особенности строения сосудистого тракта глаза.
2. Как подразделяются заболевания сосудистого тракта глаза по локализации процесса?
3. Перечислите осложнения, связанные с исходами увеитов.
4. Какие анамнестические данные уточняют ревматическую этиологию увеитов?
5. Как подразделяются увеиты по течению процесса?
6. Какими особенностями кровоснабжения обусловлена частота преимущественно изолированного поражения отдельных отделов сосудистого тракта глаза?
7. Назовите основные причины увеитов.
8. Какие основные признаки ирита?
9. Перечислите симптомы, указывающие на наличие воспалительного процесса в цилиарном теле.
10. Назовите классификацию воспалительного процесса сосудистого тракта глаза.
11. Назовите основные симптомы иридоциклита.
12. Каковы основные жалобы больных при иридоциклите?

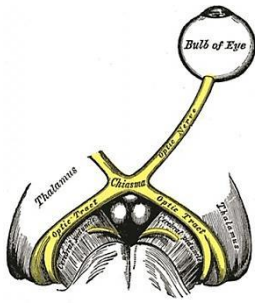
13. Назовите методы диагностики иридоциклитов.
14. Каковы исходы иридоциклитов?
15. Какие лекарственные средства применяются для местного лечения иридоциклитов?
16. Какие отделы сосудистого тракта чаще всего поражаются при врожденном токсоплазмозе?
17. Какое лечение проводится больным с туберкулезным увеитом?
18. Характерно ли повышение внутриглазного давления при иридоциклитах?
19. Являются ли преципитаты отличительным признаком иридоциклитов?
20. Как называется наличие гноя во влаге передней камере при иридоциклитах?
21. Являются ли задние синеннии, сращение и заращение зрачка осложнениями иридоциклита?
22. Применяются ли мидриатики при лечении иридоциклитов?
23. Назовите симптомы болезни Бехчета.
24. В результате каких изменений в сосудистом тракте возникает вторичная глаукома?
25. Назовите мидриатики, применяемые, при лечении иридоциклитов.
26. В каких случаях применяется хирургическое лечение увеитов?



«КАТАРАКТА»

1. Может ли внутриутробная инфекция явиться причиной врожденной катаракты? Если может, то какая?
2. Какие методы исследования применяются для диагностики катаракты?
3. Назовите характерные для катаракты симптомы.
4. Перечислите эндокринные расстройства, могущие вызвать катаракту.
5. Назовите кожные заболевания, вызывающие помутнение хрусталика.
6. При каких общих инфекционных заболеваниях может возникнуть катаракта?
7. Какие виды лучистой энергии могут вызвать развитие катаракты?
8. Какие заболевания самого глазного яблока вызывают развитие катаракты?
9. Назовите стадии развития старческой катаракты?
10. Какие основные осложнения катаракты у детей?
11. Показатель остроты зрения при зрелой катаракте?
12. Назовите основные виды коррекции афакии.
13. Что необходимо учитывать при обосновании хирургического лечения катаракты у детей?
14. Назовите сроки лечения зонулярной катаракты.
15. Назовите два основных способа оперативного удаления катаракты.
16. Какие методы коррекции афакии вы знаете?
17. Как наиболее точно проверить функции световоспринимающего аппарата глаза?

18. Что мы называем вторичной катарактой?
19. При каких синдромах чаще всего бывает дислокация хрусталика?
20. Какие сопутствующие врожденные местные и общие изменения бывают при врожденных катарактах?
21. Какие изменения со стороны глаз бывают у детей при болезни Стилла?
22. С помощью какого метода можно наиболее точно установить диагноз начальной катаракты?
23. Какие виды врожденных катаракт вы знаете?
24. Перечислите признаки афакии.
25. Назовите методы диагностики катаракт.
26. Какие средства консервативного лечения катаракт вы знаете?
27. Какие обязательные исследования необходимо провести при подготовке больного к операции по поводу катаракты?
28. Назовите основные послеоперационные осложнения экстракции катаракты.

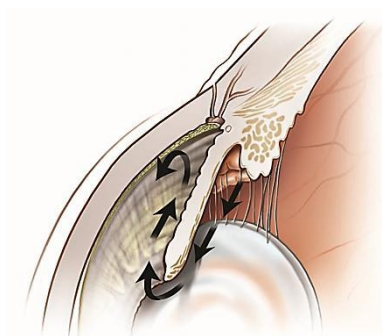


«ЗАБОЛЕВАНИЯ ЗРИТЕЛЬНОГО НЕРВА»

1. Какие изменения на глазном дне могут быть при опухоли головного мозга? Какие из них основные и какие дополнительные?
2. Назовите основные симптомы неврита зрительного нерва.
3. Какие изменения диска зрительного нерва бывают при онхоцеркозе?
4. Какое поражение зрительного нерва при герпетических кератитах, увеитах?
5. Назовите изменения в зрительном нерве, наступающие при непроходимости центральной артерии сетчатки.
6. Знаете ли Вы кожные заболевания, которые вызывают атрофию зрительного нерва?
7. Перечислите основные заболевания, в результате которых могут быть атрофии зрительного нерва.
8. Назовите лекарственные вещества, при приеме которых бывает поражение зрительного нерва.
9. Какое течение ретробульбарного неврита характерно для рассеянного склероза?
10. Что может произойти с диском зрительного нерва при тяжелой тупой травме орбиты и глазного яблока?
11. Назовите наиболее частые причины оптохиазмального арахноидита.
12. Какие последствия для зрения могут возникнуть в случае несвоевременной диагностики оптохиазмального арахноидита?
13. В какие сроки после перелома основания черепа наступает атрофия зрительного нерва?
14. Может ли поражаться зрительный нерв при витаминной недостаточности. Если может, то какой?
15. Изменяется ли поле и острота зрения при частичном отрыве диска зри-

тельного нерва?

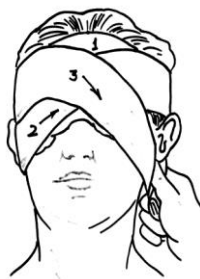16. Назовите заболевания, при которых может быть застойный диск.
17. Какие характерные изменения в поле зрения будут при ретробульбарном неврите?



«ГЛАУКОМА»

1. Назовите основные симптомы глаукомы.
2. Укажите на принципиально возможные причины изменения ВГД и главную из них.
3. Какие основные пути движения внутриглазной жидкости вы знаете?
4. Опишите передний путь движения внутриглазной жидкости.
5. Назовите цифры ВГД в норме и его суточные колебания.
6. Какие методы определения ВГД вы знаете?
7. Что представляет собой метод топографии?
8. Укажите нормальные границы основных тонографических показателей.
9. Какая из зрительных функций страдает при глаукоме в первую очередь?
10. Назовите главную причину падения зрительных функций при глаукоме?
11. Объясните причину одновременного нарушения центрального и периферического зрения при глаукоме.
12. Приведите общую схему классификации глаукомы.
13. Перечислите стадии глаукомы и укажите, какие признаки положены в основу деления глаукомы по стадиям.

14. Назовите деление глаукомы по уровню ВГД.
15. Охарактеризуйте начальную стадию глаукомы.
16. Охарактеризуйте развитую стадию глаукомы.
17. Охарактеризуйте далеко зашедшую стадию глаукомы.
18. Охарактеризуйте терминальную стадию глаукомы.
19. Дайте определение вторичной глаукомы, назовите ее причины.
20. Перечислите характерные жалобы больных при открытоугольной и закрытоугольной первичной глаукоме.
21. Каким методом можно определить форму глаукомы?
22. Перечислите методы диагностики открытоугольной и закрытоугольной глаукомы?
23. Опишите клиническую картину острого приступа первичной глаукомы.
24. Проведите дифференциальную диагностику между острым приступом глаукомы и иридоциклитом.
25. Как вы будете купировать острый приступ глаукомы?
26. Назовите причины повышения ВГД при открытоугольной и закрытоугольной глаукоме.
27. Перечислите средства местного медикаментозного лечения открытоугольной глаукомы по механизму их действия.
28. Назовите показания к лазерному и хирургическому лечению открытоугольной глаукомы.
29. При каких формах глаукомы опасно применение мидриатиков?
30. Какое основное лечение закрытоугольной глаукомы?
31. Как протекает юношеская глаукома?



«ТРАВМЫ ОРГАНА ЗРЕНИЯ»

1. Какую цель имеет любая неотложная помощь при повреждении органа зрения?
2. Чем чаще всего обусловлены травмы органа зрения на производстве?
3. Что такое проникающее ранение глазного яблока?
4. Назовите характерные признаки проникающего склерального ранения.
5. Как выглядит глаз с проникающим ранением роговицы с выпадением радужной оболочки?
6. Какие осложнения проникающих ранений глаза, связанные с инфекцией, вы знаете?
7. Назовите характерные симптомы панофтальмита.
8. Что такое симпатическое воспаление? В каких формах оно встречается?
9. Назовите сроки появления симпатического воспаления. В какое время года оно чаще возникает и у какого контингента больных?
10. Какие методы применяются для определения инородного тела в глазу?
11. Чем обусловлен экзофтальм при контузии органа зрения?
12. Что может явиться причиной ограничения подвижности глазного яблока при контузии?
13. Как можно уточнить наличие эрозии роговицы?
14. Укажите признаки подвывиха хрусталика.
15. Чем можно объяснить обратимость дислокации хрусталика у детей?
16. В какой срок может возникнуть травматическая катаракта после контузии?
17. Какие последствия гемофтальма?
18. Что может быть в хориоидее при контузии глазного яблока?
19. Какие изменения в сетчатке бывают при контузии глазного яблока?

20. При разрывах какой локализации сразу резко снижается зрение?
21. На что может указывать «симптом очков», возникший через сутки и более после контузии?
22. Что будет со зрением при полном отрыве диска зрительного нерва, происшедшего после сильного ушиба?
23. На что указывает неравномерная передняя камера при контузии глаза?
24. Какую первую помощь вы окажете, если в результате ушиба у больного имеется одновременно поражение верхней челюсти, стенки глазницы и перелом основания черепа?
25. Какие жалобы предъявляют больные при закрытых переломах верхней стенки глазницы?
26. Что развивается при длительном пребывании железного осколка в глазу?
27. Какие особо серьезные изменения при сидерозе вы знаете?
28. Через какой срок могут появиться первые клинические признаки сидероза?
29. От чего зависят сроки развития сидероза?
30. Какие оболочки или среды глаза изменяются при сидерозе?
31. Что такое халькоз?
32. Какие основные функции изменяются при сидерозе и халькозе?
33. Возможно ли какое-либо лечение халькоза? Если возможно, то какое?
34. К чему приводит наличие деревянного осколка в глазу?
35. Какие анатомические слои века повреждаются при сквозном ранении век?
36. Какие изменения бывают при рваных ранах мягких тканей глазницы?
37. Какие бывают раны век?
38. Какие раны век являются тяжелыми?
39. Почему важно восстановление проходимости слезных канальцев?
40. Опишите клинику после укуса века пчелами или осами.
41. Неотложная помощь при укусах пчел или ос.
42. Приведите классификацию ожогов глаз?

43. Что является причиной лучевых ожогов глаз?
44. Чем вызываются термические ожоги глаза и лица?
45. Перечислите основные признаки легких ожогов глаз?
46. Клиника ожогов средней степени?
47. Что характерно для тяжелых ожогов?
48. К чему приводят особо тяжелые ожоги?
49. Чем объясняется более тяжелый характер ожогов глаз у детей, особенно первого года жизни?
50. Что часто поражается одновременно с поражением глазного яблока при ожогах?
51. Какие общие реакции организма может вызвать ожоговая травма?
52. Может ли ожоговый шок развиваться при легких ожогах?
53. Назовите основные осложнения, которые бывают при химических ожогах глаз?
54. От чего зависит тяжесть химического ожога?
55. Назовите неотложные мероприятия при химических ожогах глаз?
56. Какова неотложная помощь при термических ожогах глаз?
57. Какова неотложная помощь при легких термических ожогах глаз с одновременным поражением кожи лица?
58. Ваши действия при оказании первой помощи в случае термических ожогов век, кожи лица, глазного яблока и других частей тела первой степени тяжести?
59. Какова первая помощь при ожоге глаз фосфором?
60. Что необходимо сделать с целью оказания первой помощи при ожогах анилиновыми красителями?
61. На что направлено лечение ожогов глаз в стационаре?
62. Назовите последствия ожогов глаз.
63. Что такое симблефарон?
64. Что такое фотофтальмия?




«ПРОФЕССИОНАЛЬНЫЕ ПОРАЖЕНИЯ ОРГАНА ЗРЕНИЯ»

1. Что необходимо применять для профилактики поражения глаз ультрафиолетовыми лучами?
2. У какой категории работающих чаще бывает поражение глаз лучистой энергией?
3. Какие лучи вызывают поражение глаз?
4. Какие изменения чаще всего вызывают инфракрасные лучи? Каков механизм их воздействия?
5. Какие изменения вызывает ионизирующее излучение?
6. На что воздействуют ультразвуковые волны?
7. Какие изменения оказывают ультракороткие волны?
8. Что является ранним симптомом поражения глаз при отравлении нитропроизводными бензола?
9. Какие изменения со стороны глаз вызывают отравления мышьяком и его соединениями?
10. Оказывают ли воздействия на глаз соединения свинца?
11. Какие изменения со стороны глаз вызывает серебро? Основные принципы лечения?
12. Что может произойти с глазами при работе с сероуглеродом? Каким ядом он является?
13. У кого возникают отравления ртутью? Какие изменения со стороны глаз могут возникнуть при хронической интоксикации ртутью?
14. Опишите поражения глаз при отравлении тринитротолуолом?
15. Что может быть с глазом при хроническом отравлении желтым фос-

фором и его соединениями?

16. Что может произойти в глазу при действии повышенного атмосферного давления?

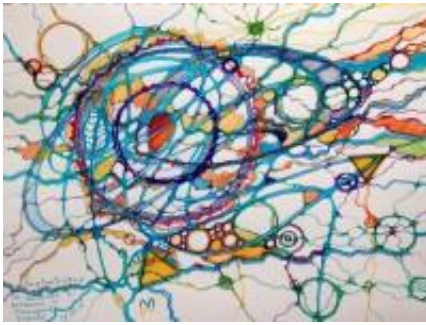

«НЕОТЛОЖНАЯ ПОМОЩЬ»

1. В каких формах проявляется острая непроходимость центральной артерии сетчатки?
2. Что отмечается в анамнезе у больных со спазмом центральной артерии сетчатки? У кого чаще всего встречается это состояние?
3. У кого чаще встречается тромбоз центральной артерии сетчатки?
4. Когда встречается эмболия ЦАС?
5. Когда проявляются первые клинические признаки острой непроходимости ЦАС?
6. Что происходит с остротой зрения при тромбозе, эмболии и спазме ЦАС?
7. Какая картина глазного дна при острой непроходимости центральной артерии сетчатки?
8. Что нужно сделать на этапе оказания первой врачебной помощи?
9. Какие изменения на глазном дне бывают при нарушении кровоснабжения зрительного нерва? Что может быть причинами этого? Какую помощь надо оказать?
10. Какие жалобы предъявляет больной с «глазной» мигренью, какую помощь надо оказать? И у какой категории больных чаще встречается тромбоз центральной вены сетчатки, какие изменения возникают на

глазном дне, какую помощь надо оказать?

11. На что жалуется больной с невритом зрительного нерва? Осложнением каких заболеваний он может быть?
12. Какие изменения отмечаются на глазном дне при неврите зрительного нерва?
13. Что можно назначить больному невритом зрительного нерва в порядке оказания первой врачебной помощи? Последующее лечение?
14. Какая первая врачебная помощь при остром отравлении метиловым спиртом?
15. В результате чего может наступить парез или паралич аккомодации? Опишите клиническую картину. Какую срочную помощь нужно оказать?
16. Какая экстренная помощь необходима при ранении века?
17. Какую помощь необходимо оказать при химических ожогах глаз?
18. Опишите клиническую картину ожога ультрафиолетовыми лучами. Какую первую помощь необходимо оказать.
19. Какая помощь требуется при ожоге, вызванном анилиновым красителем?
20. Какую первую врачебную помощь требуется оказать при непрободном ранении глазного яблока?
21. Что необходимо срочно предпринять при флегмоне орбиты?
22. Какую терапию необходимо назначить при остром приступе первичной глаукомы?



СИТУАЦИОННЫЕ ЗАДАЧИ:

«ФУНКЦИИ ОРГАНА ЗРЕНИЯ»

Задача 1.

Рабочий М., 29 лет, занят на производстве приборов с большим количеством ртути. Поставлен диагноз - ретробульбарный неврит как следствие ртутной интоксикации. Острота зрения правого глаза - 0.5, левого глаза - 0.7, коррекция не улучшает.

Что может быть в поле зрения у данного больного?

Задача 2.

Больной семнадцати лет обратился с жалобой на ухудшение зрения обоих глаз. При обследовании оказалось, что он в состоянии считать пальцы лишь с расстояния 3 метров, коррекция не улучшает.

Какова острота зрения у больного? По какой формуле ее можно рассчитать?

Задача 3.

Больной жаловался на пятно перед правым глазом, которое не дает возможности прочесть слово. Для того, чтобы видеть все буквы в слове, он должен совершать движения головой. Болен уже месяц, но к врачу не обращался.

Какое исследование в первую очередь надо назначить больному? Что Вы думаете определить при этом?

Задача 4.

Вы стоите на улице и смотрите прямо перед собой. Справа к Вам приближается грузовик. На какую часть сетчатки правого глаза попадает изображение этого грузовика?

Задача 5.

Больная 35 лет, жалуется, что много лет плохо видит в темноте. Когда берет что-нибудь со стола, то обязательно переворачивает рядом стоящий предмет, при ходьбе натывается на окружающие предметы. Остроту зрения равную 0,3 - 0,4, коррекция не улучшает.

Какое исследование надо провести больной, чтобы уточнить диагноз? Какие элементы сетчатки страдают при этом.

Задача 6.

При исследовании поля зрения у больного обнаружена битемпоральная гемианопсия. В каком отделе зрительного анализатора имеется патологический процесс и какой?

Задача 7.

Шофер Е., 29 лет, совершил аварию. При проверке оказалось, что у него нарушено цветоощущение по типу протанопии.

Он был отстранен от работы шофером. Правильно ли поступил врач, дав такое заключение?

«ЗАБОЛЕВАНИЯ КОНЬЮНКТИВЫ И ВЕК»

Задача 1.

Больной 40 лет, шофер.

Двое суток назад появилось жжение и покраснение правого верхнего века. Затем появились боли, отек века, глаз перестал самостоятельно открываться.

Больной связывает заболевание с простудой.

Объективно: OD - глазная щель сужена, выраженная гиперемия и отек верхнего века. Болезненность при пальпации верхнего века, более выраженная у наружного угла глаза. Здесь же пальпируется уплотнение. Гиперемия конъюнктивы, особенно век и верхнего свода. Со стороны конъюнктивы видно желтоватое образование размером 2х2 мм. Передний отрезок глазного яблока без патологии.

OS — здоров.

VOD = 0,8 не корр.. VOS=1.0

Поставьте диагноз, назначьте лечение, укажите возможные осложнения.

Задача 2.

Больной 30 лет, рабочий - строитель.

Жалобы на покраснение краев век, постоянный зуд. Ощущение засоренности обоих глаз. Подобные ощущения испытывает в течение 3-х лет; периодически состояние улучшается.

Объективно: OU: края век утолщены, гиперемированы; у корней ресниц - чешуйки кожи. Умеренная гиперемия, шероховатость конъюнктивы, прозрачность ее понижена. Оптические среды прозрачны. Глазное дно без патологических изменений.

VOD = 1.0. VOS = 1.0

Диагноз? Рекомендации?

Задача 3.

Больной 55 лет, бухгалтер.

Жалуется на зуд, покраснение краев век обоих глаз. Беспокоит ощущение «песка» в глазах. Жалобы появились 6—7 лет назад; состояние ухудшается осенью и весной.

Объективно: OU: края век гиперемированы. На коже у наружных углов глазной щели пенистое беловатое отделяемое. Конъюнктивa век шероховата.

VOD = 0,7 с/к sph (+)1.0 = 1.0.

VOS = 0,7 с/к sph (+)1.0 = 1.0.

T_{OD} = 22 мм рт. ст. T_{OS} = 23 мм рт. ст.

Диагноз? Рекомендации?

Задача 4.

Больная 40 лет, преподаватель.

Жалобы на безболезненное опухолевидное образование в толще верхнего века.

Впервые заметила 3 месяца назад. Образование постепенно увеличивается.

Объективно: в толще верхнего века плотное образование размером 5x5 мм безболезненное при пальпации. Кожа над ним подвижная. Со стороны конъюнктивы образование слегка просвечивает в виде сероватого пятна. Другие отделы глаза без патологических изменений.

VOD = 1,0; VOS = 1,0

Диагноз? Рекомендованное лечение?

Задача 5.

Больной 45 лет, слесарь.

Жалобы на безболезненное образование в области верхнего века, появившееся 5 месяцев назад. В течение месяца отмечает увеличение образования.

Объективно: в средней трети века в 3 мм от края имеется безболезненное образование приблизительно 4 мм в диаметре; кожа над ним подвижна, не изменена. Умеренная гиперемия конъюнктивы над образованием. Остальные отделы глаза без изменений.

VOD = 1.0; VOS = 1.0

Диагноз? Рекомендованное лечение?

Задача 6.

Больная 75 лет, пенсионерка.

Жалобы на постоянное слезотечение из левого глаза.

Объективно: нижнее веко не прилежит к главному яблоку. Слезостояние. Слезные точки выражены, но в слезное озеро не погружены. При надавливании на область слезного мешка отделяемого нет. При промывании слезных путей жидкость свободно проходит в нос.

Диагноз? Рекомендуемое лечение?

Задача 7.

Больной 52 лет.

Жалобы на слезотечение и постоянное раздражение правого глаза. Такие явления появились после операции по поводу опухоли головного мозга, произведенной год назад.

Объективно: явления пареза лицевого нерва. Глазная щель полностью не смыкается. Край нижнего века не прилежит к главному яблоку. Смешанная инъекция сосудов глазного яблока, имеются инфильтраты в роговой оболочке. Эпителий над ними окрашивается флюоресцеином.

Диагноз? Рекомендуемое лечение?

Задача 8.

Больная 25 лет, повар.

Жалобы на покраснение правого глаза, обильное отделяемое, склеивание век по утрам, умеренную светобоязнь, слезотечение. Больна второй день.

Объективно: OD - глазная щель сужена, отек век, ресницы склеены отделяемым. Конъюнктивит век и сводов резко гиперемирована, отечна, инфильтрирована. В складках сводов конъюнктивы - гнойное отделяемое. Передний отрезок глаза без патологии.

OS - здоров.

VOD = 1.0; VOS = 1.0

Диагноз? Назначения?

Задача 9.

Больной 50 лет, шофер.

Жалобы на постоянное ощущение «песка» в глазах. Глаза быстро утомляются, в связи с чем, возникают определенные трудности к концу рабочего дня. Указанные явления впервые появились 3- 4 года назад, но особенно беспокоят последнее время.

Объективно:

OU: рост ресниц и положение век правильные. Незначительное утолщение краев век. Конъюнктивит глазного яблока и сводов не изменена. Конъюнктивит век

слегка гиперемирована, шероховата. Рисунок мейбомиевых желез через конъюнктиву не просматривается. Передний отрезок глазного яблока без патологии, преломляющие среды прозрачны, глазное дно в норме.

VOD = 1,0; VOS=1,0.

Диагноз? Рекомендации?

Задача 10.

Больной 18 лет, студент.

Жалобы на слезотечение, зуд век, умеренную светобоязнь. Болен первый день. Заболевание началось внезапно, утром с трудом открыл глаза, склеившиеся отделяемым.

Объективно: умеренный отек век; на ресницах и коже век засохшее отделяемое. Конъюнктивит век и переходных складок резко гиперемирована, отечна. Гиперемия конъюнктивы глазного яблока выражена незначительно. Роговица прозрачная. Остальные отделы глаза не изменены.

VOD = 1.0; VOS = 1.0

Какой можно поставить диагноз?

Какие дополнительные исследования целесообразны? Лечение?

Задача 11.

Больная 60 лет, пенсионерка.

Жалобы на появление «пленки» на глазах, ощущение засоренности глаз.

Объективно: ОД: — рост ресниц и положение век правильные. Конъюнктивит век шероховатая, прозрачность ее понижена. Конъюнктивит глазного яблока с носовой стороны нарастает на роговую оболочку в виде треугольников, не доходя до зрачковой зоны; на остальном протяжении роговица прозрачная. Передняя камера, радужка без изменений, хрусталик прозрачен. Глазное дно без патологических изменений.

Диагноз? Лечение?

Задача 12.

Ребенок 5 дней.

Заболел на 3-й день после рождения. Вначале мать отметила плотный отек век и водянистое сукровичное отделяемое. К 5 дню отек век уменьшился, отделяемое приобрело гнойный характер.

Объективно: умеренный отек век. При попытке раскрыть глазную щель обнаруживается обильное гноетечение. При выворачивании век конъюнктивы гиперемированная, бархатистая, покрыта гнойным отделяемым. Роговица прозрачная, блестящая, зеркальная.

Диагноз? Какими лабораторными исследованиями можно подтвердить диагноз?
Лечение?

Задача 13.

Больной 35 лет.

Жалобы на слезотечение, рези в правом глазу, небольшую светобоязнь. За неделю до этого перенес ОРЗ.

Объективно: выраженная гиперемия конъюнктивы уводов и век, в меньшей степени - конъюнктивы глазного яблока. Кровоизлияния в конъюнктиву. В роговице у лимба субэпителиальные сероватые помутнения.

Диагноз?

Рекомендуемое лечение?

Задача 14.

Больной 33 лет, строитель.

Жалобы на чувство засоренности глаз, покраснение их, склеивание век по утрам. Болен в течение 2-х дней. Заболевание связывает с работой в пыльном помещении.

Объективно: конъюнктивы век и сводов резко гиперемирована, утолщена. Рисунок мейбомиевых желез не виден. В области переходных складок - резкий отек конъюнктивы. В сводах - слизисто-гнойное отделяемое.

VOD = 1,0; VOS = 1,0.

Диагноз? Рекомендуемое лечение?

Задача 15.

Ребенок 3-х лет.

2 дня назад появилось покраснение глаз. Мать лечила ребенка закапыванием альбуцида. Сегодня утром повысилась температура до 38⁰С, появилась слабость, головные боли, в связи с чем, ребенок был доставлен в кабинет неотложной помощи.

При осмотре - отек и уплотнение век. Глазная щель сомкнута, веки открываются только с посторонней помощью. На конъюнктиве сводов - сероватые пленки, попытки удалить их вызывают боль. При снятии пленок обнажается кровоточащая поверхность. Отделяемое из конъюнктивального мешка мутное, с хлопьями.

О каком заболевании можно думать?

Какие дополнительные исследования необходимы?

Какое необходимо лечение и, в каких условиях?

«ЗАБОЛЕВАНИЯ СЛЕЗНЫХ ОРГАНОВ»

Задача 1.

При наружном осмотре глаз ребенка, который предъявляет жалобы на слезотечение. Вы не обнаружили нижней слезной точки на правом глазу.

Поставьте диагноз. Тактика лечения.

Задача 2.

В глазной кабинет обратилась больная с жалобами на слезотечение из правого глаза.

При наружном осмотре патологии не выявлено. Врач инстиллировал в конъюнктивальный мешок 3 % р-р колларгола и одновременно ввел в правый носовой ход под нижнюю раковину зонд с ватным тампоном на конце. Через 5 минут зонд удален; ватный тампон был частично окрашен колларголом.

Цель исследования?

Как называется эта проба? Опишите ее результат.

Задача 3.

К главному врачу обратился больной с жалобами на упорное слезотечение, гнойное отделяемое из левого глаза.

При обследовании больного отмечено: избыток слезы по краю нижнего века, фасовидное мягкое выпячивание кожи под внутренней связкой века. При надавливании на область слезного мешка из слезных точек вытекает обильное слизисто-гнойное содержимое. Слезно-носовая проба отрицательная. При промывании — жидкость в нос не поступает и струей вытекает вместе с содержимым мешка через верхнюю слезную точку.

Оценить результаты исследования.

Поставьте диагноз. Тактика лечения.

Задача 4.

В глазной кабинет поликлиники обратилась больная с жалобами на головную боль, боль в области правого глаза, покраснение и припухлость в области слезного мешка, гиперемия и отек века; глаз не открывается.

При осмотре выявлено: отек, гиперемия, резкая болезненность при пальпации слезного мешка, глазная щель закрыта отечными веками. Отек распространяется на прилежащие участки носа и щеку. Область слезного мешка выбухает, резко гиперемирована.

Поставьте диагноз. Назначьте лечение.

Задача 5.

К окулисту обратилась мать с ребенком 1,5 мес. Со слов матери, через 2 недели после рождения девочки, она заметила слезостояние. С ребенком обратилась в детскую консультацию, где были назначены капли в глаз. Состояние несколько улучшилось, но затем вновь появилось слезостояние и слизисто-гнойное отделяемое из глаза.

При наружном осмотре ребенка выявлено: слезостояние, слизисто-гнойное отделяемое по краю век, легкая конъюнктивальная инъекция глазного яблока. При надавливании на область слезного мешка из нижней слезной точки выделяется слизисто-гнойное отделяемое.

Поставьте диагноз. Назначьте лечение.

«ЗАБОЛЕВАНИЯ РОГОВОЙ ОБОЛОЧКИ»

Задача 1.

Больной обратился с жалобами на резь и боль в правом глазу, слезотечение, светобоязнь. Из анамнеза выяснено, что вчера во время работы в саду веткой повредил глаз.

При осмотре: VOD - 0,4, VOS - 1,0. Перикорнеальная инъекция, роговица в центре при осмотре боковым светом - опалесцирует; потеряна зеркальность в оптической зоне. Врач инстиллировал в конъюнктивальную полость р-р флюоресцина. Участок роговицы размером 2,0x1,5 мм окрасился в зеленоватый цвет.

Поставьте диагноз. Назначьте лечение.

Задача 2.

К врачу-окулисту обратился больной с жалобами на резь, покраснение, боль, снижение зрения правого глаза.

Из анамнеза выяснено, что он страдает хроническим дакриоциститом в течение 2-х лет; лечился консервативно. Боли и покраснение глаза возникли впервые.

При осмотре обнаружено: выраженная перикорнеальная инъекция глазного яблока. Гнойное отделяемое в конъюнктивальной полости, при надавливании на область слезного мешка выделяется гной из нижней слезной точки. Роговица во внутреннем сегменте эксцентрично тусклая, отечная; имеется углубление в этой зоне. Один край углубления приподнят, серповидной формы. В передней

камере - гипопион 2,0 мм, зрачок узкий, округлой формы; радужная оболочка гиперемирована, отечна.

Поставьте диагноз. Назначьте лечение.

Задача 3.

К врачу-окулисту обратилась женщина с ребенком 10 лет. Мальчик жалуется на резкие боли в левом глазу, светобоязнь, слезотечение, невозможность открыть глаз.

При наружном осмотре: блефароспазм, обильное слезотечение, мацерация и отек век левого глаза, трещины в углах рта.

При осмотре глазного яблока левого глаза боковым светом отмечается выраженная перикорнеальная инъеция, на роговице у лимба определяются сероватые полупрозрачные узелки круглой формы — фликтены, диаметром 3 - 4 мм; располагаются в поверхностных слоях роговицы. Некоторые узелки изъязвлены, и к ним подходят кровеносные сосуды с конъюнктивы глазного яблока.

Поставьте диагноз. Тактика лечения.

Задача 4.

К врачу-окулисту обратился молодой человек с жалобами на слабовыраженную светобоязнь, умеренное слезотечение. При проверке остроты зрения, она равна 0,7 каждого глаза.

При осмотре боковым светом определяется незначительная перикорнеальная инъеция. В строме роговицы у лимба определяются множественные точечные инфильтраты; поверхности над инфильтратами шероховатые, к некоторым инфильтратам подходят кровеносные сосуды из эписклеры.

При дополнительном осмотре выявлено: гетчинсоновы зубы, седловидный нос, резко выступающие лобные бугры.

Поставьте диагноз.

Какие дополнительные исследования необходимо провести для уточнения диагноза? Назначьте лечение.

Задача 5.

В кабинет окулиста обратился больной с жалобами на чувство инородного тела в глазу, засоренность, легкую светобоязнь, слезотечение, некоторое покраснение правого глаза.

Выяснено, что неделю тому назад больной перенес простудное заболевание.

При осмотре: VOD - 0,6; VOS - 1,0. Легкая перикорнеальная инъекция. При боковом освещении изменений в конъюнктиве век, глазного яблока не определено; роговица без патологии.

При осмотре с помощью щелевой лампы выявлены группы мелких пузырьков в эпителии и поверхностные слившиеся между собой инфильтраты серого цвета, которые стали хорошо различимы после закапывания в конъюнктивальную полость р-ра флюоресцина. Изъязвления имели вид веточки дерева.

Поставьте диагноз. Назначьте лечение.

«ПАТОЛОГИЯ СОСУДИСТОГО ТРАКТА ГЛАЗА»

Задача 1.

Родители с ребенком 6 лет обратились к окулисту. Девочка предъявляет жалобы на ухудшение центрального зрения и искривленный вид рассматриваемых предметов.

При объективном осмотре: передние отрезки глазных яблок не изменены, глубокие оптические среды прозрачны. При офтальмоскопии глазного дна обоих глаз отмечается очаг резкого помутнения сетчатки, занимающий 1/2 диаметра диска зрительного нерва, беловато-коричневого цвета; центр его несколько проминирует в стекловидное тело, контуры расплывчатые.

На основании жалоб ребенка, картины глазного дна поставьте предварительный диагноз.

Какие методы лабораторного исследования необходимо провести для уточнения диагноза?

Задача 2.

К врачу-окулисту обратился больной с жалобами на резкие боли, покраснение, снижение остроты зрения правого глаза. Боли усиливаются, главным образом, ночью и сопровождаются слезотечением, светобоязнью.

Из анамнеза выявлено, что больной страдает хроническим тонзиллитом с частыми обострениями. Заболевание глаза связывает с переохлаждением.

При объективном осмотре определяется выраженная перикорнеальная инъекция глазного яблока, гипопион, экссудат серого цвета в области зрачка, задние синехии. Внутриглазное давление пальпаторно в норме.

Поставьте диагноз и назначьте соответствующее лечение.

Задача 3.

Больной обратился с жалобами на резкие боли в левом глазу, покраснение глаза, снижение остроты зрения. Страдает суставной формой ревматизма. Год тому назад больной обращался с подобной жалобой.

При объективном обследовании выявлено: смешанная инъекция глазного яблока, желатинозный экссудат в передней камере, множественные задние пигментные спайки, множественные разнокалиберные, но преимущественно мелкие, серые преципитаты на заднем эпителии роговицы. Радужка полнокровна, видны ее расширенные сосуды. В стекловидном теле определяется умеренная деструкция, и его помутнение.

Поставьте диагноз и назначьте соответствующее лечение.

Задача 4.

К окулисту в поликлинику обратилась женщина с 3-х летней девочкой. Мать случайно заметила у девочки ухудшение зрения правого глаза и то, что зрачок на этом глазу имеет звездчатую форму.

Из анамнеза известно, что в 2-х летнем возрасте у ребенка наблюдалась припухлость коленного сустава. При осмотре офтальмологом отмечено, что у ребенка имеется легкая светобоязнь, инъекция глазного яблока, болезненность

при пальпации отсутствуют. Отмечаются также дистрофические изменения в поверхностных слоях роговицы у лимба на 3-х и 9-ти часах, полулунной формы. На задней поверхности роговицы — мелкие преципитаты, сращение и заращение зрачка. Рефлекс с глазного дна отсутствует. VOD – 0,02.

Поставьте правильный диагноз, назначьте лечение.

Задача 5.

К врачу-окулисту обратился юноша 14 лет с жалобами на периодически возникающее покраснение обоих глаз, боли, ухудшение зрения. Мальчик наблюдается у стоматолога по поводу стоматита и у дерматолога по поводу изъязвления кожных покровов половых органов.

При объективном исследовании обоих глаз выявлено: перикорнеальная инъекция, гипопион, мощные задние синехии. Имеются выраженные помутнения в стекловидном теле.

Поставьте диагноз и назначьте лечение.

«ЗАБОЛЕВАНИЯ СЕТЧАТКИ»

Задача 1.

К врачу-окулисту обратилась женщина с ребенком 2,5 лет. На левом глазу ребенка мать заметила желтое свечение зрачка; зрачок на этом глазу значительно шире, чем на правом.

При исследовании выявлено, что острота зрения правого глаза - 0,7, левого - 0. Глаз спокоен, Офтальмоскопически в левом глазу выявляется проминирующее желтовато-золотистое бугристое образование, которое захватывает большую часть сетчатки, резко выступает в стекловидное тело.

Поставьте диагноз. Рекомендуемое лечение?

Задача 2.

В кабинет окулиста поликлиники обратился больной 50 лет с жалобами на темную завесу, надвигающуюся снизу-изнутри в поле зрения правого глаза. Затем-

нению предшествовали огненные искры в этом глазу. Больной страдает близорукостью, носит очки sph (-) 5,0 D (оба глаза).

Объективно: острота зрения правого глаза с коррекцией - 0,1, левого - 0,8.

Офтальмоскопически: в верхне-наружном квадранте глазного дна виден серовато-синий бугор сетчатки с крупными складками, проминирующий в стекловидное тело. По нему идут извитые сосуды. При движении глаза видно дрожание в этой зоне сетчатки. На сером фоне мутной сетчатки на периферии ее виден ярко-красный участок, размером с диск зрительного нерва.

Поставьте диагноз. Рекомендованное лечение?

«КАТАРАКТА»

Задача 1.

Больной К., 57 лет, преподаватель технического института.

Обратился к врачу с жалобами на ухудшение зрения обоих глаз, затруднения при работе с чертежами. Зрение снижалось постепенно.

При исследовании органа зрения установлено: VOD - 0,2 - 0,3, коррекция зрения не улучшает. Глаз спокоен. Имеется частичное помутнение хрусталика. Рефлекс с глазного дна тусклый, детали глазного дна рассмотреть не удается. VOS - 0,5, коррекция не улучшает. Глаз спокоен. Начальные помутнения в хрусталике, преимущественно на периферии. Глазное дно видно в тумане, диск зрительного нерва розовый, границы четкие, на периферии патологии не обнаружено. ВГД обоих глаз 19 мм рт. ст.

Поставьте диагноз. Что нужно рекомендовать больному?

Задача 2.

Больная Р., 68 лет, пенсионерка.

Обратилась к врачу с жалобами на потерю зрения правого глаза и значительное ухудшение зрения левого глаза. Зрение снижалось постепенно. Ранее к врачу не обращалась. При исследовании органа зрения установлено: VOD - светоощу-

щение с правильной проекцией. Глаз спокоен. Передняя камера средней глубины, субатрофия стромы радужки. Фон зрачка серый, рефлекса с глазного дна нет. VOS - 0,08, коррекция не улучшает. Глаз спокоен. В области зрачка неравномерно мутный хрусталик.

Поставьте диагноз. Что необходимо назначить больной?

Задача 3.

На прием привели мальчика 13 лет, не по возрасту высокого роста, с необычно длинными пальцами рук. Плохо видит вдаль, при чтении низко наклоняет голову.

Какое заболевание можно заподозрить уже по внешнему виду мальчика?

Чем характеризуется это заболевание?

«ГЛАУКОМА»

Задача 1.

Больная 55 лет обратилась с жалобами на постепенное снижение зрения левого глаза.

При обследовании выявлено: VOS - 0,8 не корр., ВГД = 38 мм рт. ст. Поле зрения сужено до 30° с верхненосовой стороны.

Объективно: OS - роговица прозрачная, передняя камера средней глубины, влага прозрачная, радужка атрофичная, распыление пигмента по ее передней поверхности, псевдоэксфолиации. Факосклероз. Глазное дно: выраженная глаукоматозная экскавация. Угол передней камеры открыт. OD: передний отдел, среды, дно в норме. Острота зрения - 1,0. Поле зрения в норме. Угол открыт. ВГД = 23 мм рт. ст.

Тонография: OD $P_0 = 22$; $C = 0,25$; $F = 1,9$; $P_0/C = 92$;

OS $P_0 = 35$; $C = 0,10$; $F = 2,5$; $P_0/C = 250$.

Дополнительно выяснено, что больная применяла различные комбинации миотиков. ВГД на левом глазу ниже 30 мм рт. ст. не отмечалось. В правом глазу ВГД без миотиков было 22-24 мм рт. ст.

Ваш диагноз? Лечебная тактика?

Задача 2.

Больная 35 лет обратилась с жалобой на снижение зрения правого глаза, боли в глазу. Из анамнеза известно, что неделю назад заболел зуб; возникло осложнение - периостит. Тогда же появились указанные явления со стороны правого глаза.

При осмотре обнаружено: OD - смешанная инъекция. На роговице преципитаты; передняя камера средней глубины. Радужка «ржавого» оттенка, бомбированная, зрачок узкий, задние круговые синехии, заращение зрачка. Плавающие помутнения в стекловидном теле. Глазное дно детально не видно. Острота зрения - 0,5 н/корр. ВГД = 35 мм рт. ст. Поле зрения не изменено.

OS: передний отдел, среды, дно в норме. Острота зрения - 1,0. Поле зрения в норме. ВГД = 20 мм рт. ст.

Поставьте диагноз. Ваша тактика?

Задача 3.

Больная 60 лет. Обратилась с жалобами на периодические «затуманивания» в обоих глазах утром, а также после посещения кино.

При осмотре: легкая застойная инъекция, небольшой отек роговицы. Передняя камера мелкая. Радужка с хорошо выраженным рисунком.

Среды, дно в норме. Острота зрения - 0,8, коррекция не улучшает. Поле зрения в норме. ВГД на правом глазу 32 мм рт. ст., на левом - 35 мм рт. ст.. Угол передней камеры закрыт; при корнеокомпрессии радужка отошла кзади плоско. Стали видны все элементы угла.

Поставьте диагноз. Укажите лечение.

Задача 4.

Больной 30 лет. Обратился с жалобами на снижение зрения, боль в левом глазу. Три дня назад получил травму (удар по левому глазу).

Объективно: застойная инъеция, отек роговицы. Передняя камера неравномерная: внизу мелкая, в верхнем отделе глубокая. Иридолиз. Зрачок несколько овальной формы. Глубжележащие отделы в деталях не видны. Острота зрения - 0,03, н/корр. ВГД = 40 мм рт. ст.

Ваш диагноз? Какие дополнительные исследования необходимо провести для уточнения диагноза?

Задача 5.

Больной 30 лет. Обратился с жалобами на снижение зрения, «затуманивание», боль в левом глазу. Три дня назад случайно ушиб глаз.

Объективно: застойная инъеция, небольшой отек роговицы. Передняя камера неравномерная: внизу мелкая, вверху глубокая. Иридолиз. Зрачок овальной формы. В поликлинике, для снятия отека роговицы и осмотра глубжележащих отделов глаза, закапали раствор глюкозы.

При осмотре выявлено: в области зрачка виден экватор хрусталика. Глазное дно в норме. Проведенное эхографическое исследование обнаружило наличие дополнительных пиков в нижнем отделе глаза, при отсутствии нормальных пиков от хрусталика в зоне зрачка, ВГД = 40 мм рт. ст. Острота зрения - 0,02, с коррекцией sph (-) 10,0 D = 0,9.

Ваш диагноз? Ваше лечение?

Задача 6.

Больная 57 лет обратилась с жалобами на сильнейшие боли в правом глазу, иррадиирующие в правую половину головы, тошноту, рвоту. Глаз заболел внезапно утром после нервного потрясения.

Объективно: OD - застойная инъеция, отек роговицы. Передняя камера мелкая. Зрачок широкий. Глубжележащие отделы видны нечетко. После закапывания 40 % раствора глюкозы отек роговицы исчез. Было обнаружено, что глубжележащие среды не изменены, глазное дно в норме. Острота зрения - 1,0. ВГД = 41 мм рт. ст.

OS: передний отдел, среды, дно в норме. Острота зрения - 1.0. Поле зрения в норме. Обнаружено, что передняя камера на этом глазу тоже мелкая. Гониоскопия: угол передней камеры в обоих глазах закрыт. После надавливания гониоскопом на роговицу радужка отошла кзади плоско, стали видны все элементы угла.

Ваш диагноз? Лечение?

Задача 7.

Больная 65 лет обратилась с жалобами на боли в правом глазу, резкое снижение зрения.

Из анамнеза выяснено, что у больной зрение стало падать 5 лет назад. Тогда же обнаружена катаракта. Выписали какие-то «витаминные капли», операцию не предлагали. Боли возникли вчера вечером.

Объективно:

OD: Смешанная инъекция. Отек роговицы. Глубжележащие отделы видны плохо. После закапывания 40 % раствора глюкозы отек роговицы исчез. Обнаружена опалесценция влаги передней камеры, взвесь беловатых частичек в ней. Передняя камера глубокая. Радужка - в пределах возрастной нормы. Хрусталик мутный, молочного цвета, рисунок его сглажен. Глубжележащие отделы не видны. Острота зрения - светоощущение с правильной проекцией. ВГД = 37 мм рт. ст.

OS: интактен. Передний отдел, среды, дно в норме. Острота зрения = 1,0. ВГД = 24 мм рт. ст.

Гониоскопия: OD: угол открыт, широкий. По всему углу видны белые включения; OS: угол открыт, средней ширины.

Эхография: OD: передняя камера = 4,5 мм, хрусталик = 1,5 мм, длина оси = 24 мм; OS: передняя камера = 3,0 мм, хрусталик = 4,0 мм, длина оси = 24 мм.

Ваш диагноз? Лечение?

Задача 8.

К врачу-педиатру обратилась женщина с жалобами на то, что у её годовалого ребенка, как ей кажется, слишком большие глаза. Отмечает частое покраснение глаз.

При осмотре: инъекция цилиарных сосудов, увеличение размеров глазного яблока (больше возрастной нормы), увеличение роговицы, глубокая передняя камера, расширение зрачка. ВГД Т(+)². Педиатр посоветовал матери срочно обратиться к офтальмологу.

Какое заболевание заподозрил педиатр?

Задача 9.

К детскому офтальмологу обратилась женщина по направлению педиатра. Она жалуется на то, что у её ребенка возрастом 1 год, как ей кажется, слишком большие глаза, которые постоянно красные.

Объективно: глазные яблоки увеличены в размере, инъецированы, глубокая передняя камера. Зрачок широкий. На глазном дне выраженная глаукоматозная экскавация. ВГД = 37 мм рт. ст.

Гониоскопия. Угол передней камеры открыт, широкий. Элементы угла дифференцировать не удастся из-за большого количества мезодермальной ткани в углу.

Эхография (оба глаза): передняя камера - 4,5мм, хрусталик - 3,2 мм. Длина оси глаза - 25 мм.

Ваш диагноз? Лечение?

Задача 10.

Больной 55 лет состоит на учете у офтальмолога по поводу открыто-угольной глаукомы правого глаза. Закапывает 1 % раствор пилокарпина 3 раза в день.

Объективно: оба глаза спокойны.

OD: Роговица прозрачная. Радужка субатрофичная. Распыление пигмента по ее передней поверхности, псевдоэксфолиации. Среды прозрачны. Глазное дно: диск зрительного нерва несколько деколорирован, небольшой сдвиг сосудистого пучка к носу. Острота зрения - 1,0. Поле зрения в норме.

Угол открыт. Отмечается повышенная пигментация Шлеммова канала ВГД = 25 мм рт. ст.

Топография: $P_0 = 22$ мм. $C = 0,17$. $F = 2,1$ мм³. $P_0/C = 130$. Врач рекомендовал продолжить лечение и назначил повторный осмотр через 3 месяца.

За 3 месяца в динамике отмечено следующее: усиление атрофии радужки и распыление пигмента по ее передней поверхности. Шлеммов канал стал резко пигментирован. Значительное побледнение диска зрительного нерва; произошло расширение экскавации в темпоральную сторону. В центральном поле зрения появились единичные микроскотомы. Периферические границы поля зрения остались в норме. Острота зрения - 1,0. ВГД = 26 мм рт. ст.

Тонография: $P_0=26$ мм. $C = 0,10$. $F = 1,6$ мм³. $P_0/C = 260$.

Ваш диагноз? Лечение?

«ЗАБОЛЕВАНИЯ ЗРИТЕЛЬНОГО НЕРВА»

Задача 1.

Больной Т., 40 лет, жалуется на появление темного пятна перед правым глазом, что мешает ему при чтении. Такое состояние держится уже 3-й день. Больной работает подсобным рабочим на свинцовостекольном заводе.

Острота правого глаза равна 0,04, коррекция не улучшает.

Объективный осмотр показал, что передний, отрезок без особенностей, оптические среды прозрачны. Глазное дно: диск зрительного нерва розовый, границы четкие.

Острота зрения левого глаза равна 0,8- 0,9, коррекция не улучшает. Оптические среды прозрачны. Глазное дно: диск зрительного нерва розовый, границы четкие.

Какой диагноз Вы поставите данному больному?

Какие обязательные исследования необходимо провести для уточнения диагноза?

Задача 2.

Больная Ж., работающая 18 лет аккумуляторщицей на заводе, обратилась с жалобой на снижение зрения обоих глаз. Снижение зрения она заметила 1,5 месяца назад.

Острота зрения обоих глаз равна 0,1, коррекция не улучшает. Передний отрезок глаз без изменений. Оптические среды прозрачны. На глазном дне отмечается гиперемия диска зрительного нерва, границы смазаны, небольшой перипапиллярный отек сетчатки. Артерии сетчатки сужены.

Врач-стоматолог отметил черно-синий ободок на деснах. Других изменений не обнаружено.

В поле зрения обоих глаз - центральная скотома. Концентрическое сужение полей зрения на 15-20°.

Ваш диагноз? Меры профилактики данного заболевания?

Задача 3.

Больная М., 31 года, в первый раз обратилась к окулисту в связи с тем, что появляется пятно то перед одним, то перед другим глазом. После лечения оно исчезает, а затем вновь появляется. При исследовании отмечено снижение остроты центрального зрения до 0,7, коррекция зрения не улучшает. В поле зрения обоих глаз — относительные центральные скотомы. Глазное дно: побледнение височной половины диска зрительного нерва, больше справа.

Диагноз? Консультация какого специалиста необходима?

«ТРАВМЫ ОРГАНА ЗРЕНИЯ»

Задача 1.

У больного К. 45 лет, после удара клюшкой по левому глазу снизилось зрение, в связи с чем он обратился к окулисту. При проверке остроты зрения выяснилось, что оно равно $1/\infty$ pr. certae

Объективный осмотр показал, что передний отрезок глаза без особенностей, рефлекса с глазного дна нет. За хрусталиком видны красноватые массы. ВГД пальпаторно нормальное.

Ваш диагноз?

Задача 2.

В кабинет неотложной помощи доставили больного, у которого имеется сильное кровотечение из носа, ликворея из ушей, потеря сознания. Час назад он получил удар по привой височной области чем-то тяжелым.

Ваш диагноз? Какую первую помощь Вы окажите больному?

Задача 3.

После удара кулаком по глазу, больной М., 40 лет, почувствовал ухудшение зрения правого глаза. Был доставлен в кабинет дежурного врача.

При осмотре отмечено: кровоизлияние под конъюнктиву правого глазного яблока, неравномерная глубина передней камеры, иридолиз. В области зрачка виден край частично мутного хрусталика.

Какой диагноз следует поставить?

Задача 4.

Больной С., 43 лет, обратился в поликлинику с жалобой на постепенное снижение зрения левого глаза. Год назад была тупая травма этого глаза.

При обследовании: острота зрения правого глаза равна 1,0. Патологических изменений в правом глазу не отмечено. Острота зрения левого глаза равна 0,2, коррекция не улучшает. Объективный осмотр показал диффузное, неравномерное помутнение хрусталика. Глазное дно видно, но детали рассмотреть не удастся из-за помутнения оптических сред.

Ваш диагноз?

Задача 5.

Больная К., 26 лет, получила ушиб правого глаза каким-то тупым предметом. Сразу заметила, что резко ухудшилось зрение этого глаза.

Объективно: острота зрения равна 0,04, коррекция не улучшает. Обратная офтальмоскопия показала, что в макулярной области видно небольших размеров красное пятно, вокруг которого валик сетчатки серого цвета. Левый глаз здоров, острота зрения равна 0,4 со sph (-) 1,25 D = 1,0.

Ваш диагноз? Что надо рекомендовать больной?

Задача 6.

Во время автомобильной катастрофы больная С., 62 лет, сильно ударилась о какую-то железную деталь. У больной появилась тошнота, головная боль.

При осмотре обнаружено, что движения левого глаза не ограничены. Среды прозрачны. На глазном дне отмечено некоторое расширение вен. Веки правого глаза резко отечны, кровоподтек под кожу век. При открывании век обнаружено, что в правой орбите нет глазного яблока. В орбитальной полости отмечается выраженный отек тканей.

Куда могло сместиться глазное яблоко?

Задача 7.

Через 3 суток в результате ушиба тяжелым предметом, у больного появился «симптом очков». Острота зрения обоих глаз равна 0,3 с sph (+) 2,5 D = 0,7- 0,8. Со стороны глазного яблока обоих глаз изменений не обнаружено. ВГД пальпаторно нормально. Общее состояние больного удовлетворительное. Ваш предположительный диагноз?

Задача 8.

Что могло произойти с больным 23 лет, который получил удар по лицу и жалуется на двоение в глазах?

При объективном осмотре отмечается опущение нижней стенки орбиты вместе с глазным яблоком.

Задача 9.

Машиной скорой помощи доставлена женщина, которая получила удар по глазу каким-то острым предметом. Зрение не проверяли.

При объективном осмотре отмечено: отек век, в центральной части верхнего века колотая рана, кровоподтек под кожу, конъюнктиву век и глазного яблока, экзофтальм, нарушение подвижности глазного яблока, хемоз конъюнктивы, нарушение чувствительности в области первой ветви тройничного нерва.

Ваш диагноз?

Задача 10.

У больной Ю., 40 лет, спустя 3 дня после проникающего ранения глазного яблока появились боли в глазу, усилилась смешанная инъекция глазного яблока, появились преципитаты на задней поверхности роговицы, гной в передней камере, задние синехии.

Чем объясняются эти явления?

Задача 11.

Через 6 месяцев после производственной травмы левого глаза слесарь Ч., 33 лет, заметил, что у него изменился цвет радужной оболочки этого глаза с серого

на коричневый. После травмы он обратился в МСЧ, где назначили альбуцид и отпустили домой. Рентгеновского исследования не проводили.

Объективно: острота зрения левого глаза равна 0,7, коррекция не улучшает. Правый глаз без патологических изменений. Острота зрения равна 1,0.

Какую ошибку допустил врач, оказывающий скорую помощь больному?

Что произошло с левым глазом? Ваша дальнейшая тактика?

Задача 12.

Три недели назад ребенка 2,5 лет в левый глаз клюнул петух. Диагностировано проникающее ранение глазного яблока. В стационаре произвели хирургическую обработку, массивное антибактериальное, противовоспалительное, десенсибилизирующее лечение. Несмотря на проводимую терапию, оставались явления негнойного вялотекущего иридоциклита. Зрение равно 0,01, коррекция не улучшает.

При осмотре отмечена перикорнеальная инъеция, небольшое количество мелких преципитатов на задней поверхности роговицы. В передней камере серозно-фибринозный экссудат. Пальпаторно - гипотония.

Чем объясняется беспокойство врача? Что он должен предпринять?

Задача 13.

Электросварщик С., 28 лет, в течение нескольких минут работал без щитка. Через 5 часов появилась боль, резь, жжение в глазу. Он обратился к врачу в ближайшую поликлинику.

При осмотре имеется выраженная гиперемия конъюнктивы век и глазного яблока, множественные эрозии роговицы. Светобоязнь, слезотечение, блефароспазм.

Ваш диагноз? Какую экстренную помощь Вы окажете?

Задача 14.

В кабинет неотложной помощи привезли больного, которому попал в правый глаз металлический осколок. Зрение ухудшилось сразу, появилась головная боль.

Объективно: зрение равно неправильному светоощущению. Имеется отек век, субконъюнктивальное кровоизлияние, передняя камера глубокая. На 5 часах в 10 мм от лимба имеется рана склеры, в которой ущемлена сосудистая оболочка и стекловидное тело. Рефлекса с глазного дна нет. Т — гипотония.

Ваш диагноз? Какую помощь должен оказать врач, работающий в поликлинике?

Задача 15.

Больной М., 47 лет, обратился в поликлинику к дежурному врачу с жалобами на сильную боль в глазах, снижение зрения обоих глаз, больше правого. 20 минут назад в оба глаза попал каустик.

При осмотре имеется отек век, слезотечение, гиперемия конъюнктивы век, участки некроза конъюнктивы глазного яблока, больше справа, смешанная инъеция глазного яблока. Роговица правого глаза диффузно мутная, фарфорового вида, левого глаза - сероватая. Острота зрения правого глаза — 0,01, коррекцией не улучшается, левого равна 0,1, коррекцией не улучшается. Внутриглазное давление пальпаторно нормальное.

Ваш диагноз? Какую помощь Вы окажете больному?

Ваша дальнейшая тактика?

Задача 16.

В кабинет МСЧ обратился больной К., 48 лет, с жалобой на отек век правого глаза, резкое жжение в глазу, ощущение инородного тела. Два с половиной часа тому назад в правый глаз попало небольшое количество кислоты. Он промыл

глаз водой, но состояние глаза ухудшилось. Зрение правого глаза равно 0,5, коррекция не улучшает, левого - 1,0, глаз здоров.

Объективно: глазная щель закрыта, отек век, светобоязнь, слезотечение. При открытии глазной щели отмечается гиперемия век и глазного яблока. Хемоз конъюнктивы. В центральной зоне роговицы несколько эрозивных участков, окрашивающихся флюоресцеином.

Ваш диагноз? Какая помощь должна быть оказана больному?

Ваша дальнейшая тактика?

Задача 17.

Больной С., 76 лет, по ошибке закапал в конъюнктивальный мешок спиртовой раствор йода. Сразу появилась сильная боль, резь, жжение, ощущение инородного тела в глазу.

При осмотре: имеется небольшой отек век, выраженная гиперемия конъюнктивы век и глазного яблока, небольшой хемоз конъюнктивы; в нижней половине роговицы эрозия 0,5х0,2 см, окрашивающаяся флюоресцеин.

Ваш диагноз? Какую помощь Вы окажете?

Задача 18.

Ученику 5-го класса И. попал в глаз кусочек чернильного карандаша. Появилась светобоязнь, слезотечение, боль в глазу, жжение и резь.

При объективном осмотре отмечается отек век, слезотечение, светобоязнь, гиперемия и отек конъюнктивы. Конъюнктив век и глазного яблока окрашена в фиолетовый цвет. В нижней переходной складке имеются частицы грифеля карандаша.

Какой диагноз Вы поставите? Какую экстренную помощь Вы окажете?

Какие рекомендации дадите больному?

Задача 19.

В дежурный офтальмологический кабинет привезли больного С., 58 лет, получивший ожог глаз и лица кипящей водой.

При осмотре: отек век, гиперемия кожи век. На коже имеются разной величины пузыри. Конъюнктура гиперемирована, отечна. Смешанная инъекция глазного яблока. В роговице имеются эрозированные участки, некоторые из них распространяются на поверхностные слои стромы. Они хорошо видны при окрашивании 1 % раствором флюоресцеина. На гиперемированной коже лица, щек, спинки носа имеются множественные пузыри. Общее состояние больного удовлетворительное. Пульс 78 ударов в минуту, хорошего наполнения. Зрение правого и левого глаза равно 0,1, коррекция не улучшает.

Какую помощь должен оказать врач, работающий в дежурном кабинете? Как дальше он должен поступить с больным?

Задача 20.

Ребенок 5 лет получил удар палкой по правому глазу.

При осмотре: отек век, кровоизлияние под кожу век и вокруг глаза. Внутренний край нижнего века оторван вместе со слезной точкой и смещён.

Какой будет Ваша тактика при оказании первой помощи?

Как дальше Вы поступите с ребенком?

ОТВЕТЫ НА КОНТРОЛЬНЫЕ ВОПРОСЫ:

«ФУНКЦИИ ОРГАНА ЗРЕНИЯ»

1. Это - высоко дифференцированная клетка, состоящая из наружного и внутреннего сегментов и содержащая зрительный пигмент. Наружный сегмент - стопка дисков, окруженная наружной мембраной, образованная двумя соединенными по краям мембранами. Каждая мембрана диска состоит из бимолекулярного слоя липидных молекул, вставленных между слоями белковых молекул. Внутренний сегмент имеет скопление радиально ориентированных и плотно упакованных митохондрий.
2. Квант света, попадая на фоторецепторы, вызывает не до конца изученную цепь фотохимических и фотофизических процессов, приводящих к возникновению зрительного сигнала и передаче его следующим нейронам сетчатки - биполярным, а затем ганглионарным клеткам. Далее сигнал идет в основной подкорковый центр зрительного анализатора (наружное коленчатое тело) и кору головного мозга.
3. Это - сложные окрашенные белки. Часть, поглощающая свет, называется хромофором. Это - альдегид витамина А или ретиналь. Белок зрительных пигментов, связанный с ретиналем, называется опсином. Зрительный пигмент палочек почти всех наземных позвоночных называется родопсином.
4. 11-цис-изомерная форма.
5. По общему плану: 11-цис-ретиналь+опсин.
6. Колбочками.
7. Зрение будет равно нулю.
8. Центральная относительная или абсолютная скотома.
9. Левосторонняя гомонимная гемионопсия.
10. Это физиологическая скотома, которая соответствует диску зрительного нерва.
11. Областью центральной ямки сетчатки.
12. К пяти годам.
13. Метод оптокинетического нистагма.

14. На регистрации движений глаз в ответ на движения удаленных на различное расстояние и разных по величине тест-объектов.
15. По формуле Снеллена: $Vis = d/D$, где d — расстояние, с которого видит больной; D - расстояние, с которого должен видеть больной.
16. Разный тон, одинаковая яркость и насыщенность.
17. Нельзя.
18. Нельзя.
19. Со второго месяца жизни.
20. Слежение с кратковременной фиксацией двигающегося предмета перед каждым глазом.
21. Колбочки - аппарат дневного зрения. Высокая острота зрения и нормальное цветоощущение.
22. Палочки - обеспечение сумеречного или ночного зрения. Низкая острота зрения и неспособность воспринимать цвета.
23. Приспособление органа зрения к более высокой освещенности.
24. Приспособление органа зрения к работе в условиях пониженного освещения.
25. Цирроз печени, пигментная дегенерация сетчатки, отслойка сетчатки, воспалительные заболевания зрительного нерва, глаукома, высокая близорукость.
26. Пространство, одновременно воспринимаемое неподвижным глазом.
27. Поражение проводящих путей зрительного анализатора.
28. Слепота на оба глаза, острота лучшего глаза с коррекцией не меньше 0.08. Двустороннее концентрическое сужение поля зрения до $5 \cdot 10^0$ от точки фиксации, независимо от состояния остроты центрального зрения.

1. Кожа, мышечный слой, хрящ, конъюнктива.
2. Мейбомиевы железы, сальные железы.
3. Мышца, поднимающая верхнее веко, начинается от надкостницы орбиты в области зрительного отверстия. Мышца идет вперед и переходит в широкое сухожилие. Волокна этого сухожилия направляются к коже века, хрящу и конъюнктиве верхней переходной складки. Мышца иннервируется глазодвигательным и симпатическим нервами.
4. Круговая мышца глаза. Мышца расположена под кожей век. Состоит из орбитальной и пальпебральной части. Волокна орбитальной части начинаются от лобного отростка верхней челюсти и, сделав полный круг вдоль края орбиты, прикрепляются у места своего начала. Волокна пальпебральной части перекидываются дугообразно между внутренней и наружной связками век. Круговая мышца глаза иннервируется лицевым нервом.
5. Спастический и рубцовый заворот век.
 - Спастический заворот развивается при воспалительных заболеваниях конъюнктивы и роговой оболочки.
 - Рубцовый заворот возникает при деформации хряща (например, при трахоме) или при укорочении конъюнктивы (после ожогов).
6. Различают спастический, рубцовый, паралитический и атонический выворот век.
 - Спастический выворот возникает на фоне хронического блефароконъюнктивита.
 - Рубцовый выворот — следствие травмы век, ожогов кожи, туберкулезной волчанки, сибирской язвы и других заболеваний. Атонический выворот возникает вследствие старческой атрофии круговой мышцы век и снижения эластичности кожи.
 - Паралитический - при парезе или параличе лицевого нерва.
7. Язва роговой оболочки.
8. Лагофтальм, дистрофический кератит.
9. Недоразвитие мышцы, поднимающей верхнее веко, нарушение иннервации этой мышцы.

10. Косоглазие, амблиопия.
11. Ограниченная припухлость века, безболезненная, неспаянная с кожей. Со стороны конъюнктивы имеет серый цвет.
12. На ранних стадиях в толщу халазиона вводят 0,3 – 0,5 мл Кеналога®. При неэффективном лечении - хирургическое удаление с обязательным гистологическим исследованием.
13. Свисающая над наружным углом глазной щели складка истонченной кожи. Лечение хирургическое, по косметическим показаниям.
14. Неблагоприятные санитарно-гигиенические условия; хронические заболевания желудочно-кишечного тракта; глистные инвазии; грибковые и паразитарные поражения век; хронические заболевания придаточных пазух носа; анемии; авитаминозы; некоррегированные или неправильно коррегированные аномалии рефракции.
15. Инфекционный и неинфекционный. Протекает в чешуйчатой и язвенной формах.
16. Борьба с очагами хронической инфекции; правильная коррекция аномалий рефракции; выявление и устранение причин авитаминозов. Гигиена края век. Обработка ресничного края век:
 - Обезжиривание ресничного края век Блефарошампунем® или детским шампунем, нанесённым на ватный диск, мази с антибиотиками на край века перед сном (Офлоксацин®, Эритромицин®). Экспрессия (массаж) век. Инстилляцией лубрикатов (слезозаменителей).
17. Внутренний ячмень; наружный ячмень.
18. Воспалительный отек века, болезненное уплотнение в области поражения. Возможны общие симптомы - повышение температуры, недомогание и т. д.
19. Пониженная сопротивляемость организма; сахарный диабет; авитаминозы.
20. В самом начале заболевания - сухое тепло. Закладывание в конъюнктивальный мешок мази с антибиотиками (офлоксацин, эритромицин). После вскрытия гнойного очага – тщательная гигиена век, инстилляцией Окомистина®, Витабакта®, Ципромеда® в конъюнктивальную полость 3 – 4 раза в сутки 2 – 3 дня. При абсцедировании - вскрытие абсцесса и его дренирование.
21. Абсцесс века; тромбоз вен глазницы; флегмона орбиты; тромбоз кавернозного синуса.

22. Инфицирование ран кожи века; гнойные периоститы края орбиты; ячмень; фурункул века; септические заболевания.
23. Антибиотики широкого спектра действия внутрь или в инъекциях. Обкалывание зоны воспаления антибиотиками, при появлении флюктуации - вскрытие и дренирование абсцесса.
24. Тромбофлебит вен орбиты; флегмона орбиты; тромбоз кавернозного синуса.

«ЗАБОЛЕВАНИЯ КОНЪЮНКТИВЫ»

1. Конъюнктивит века. Конъюнктивит сводов. Конъюнктивит глазного яблока.
2. Конъюнктивит века - многослойный цилиндрический эпителий. Конъюнктивит сводов - многослойный кубический эпителий. Конъюнктивит глазного яблока - многослойный плоский неороговевающий эпителий.
3. Бокаловидные слизистые железы. Добавочные слезные железы.
4. Нервными окончаниями 1 и 2 ветвей тройничного нерва.
5. Защитная. Увлажняющая. Питательная. Всасывающая.
6. Склеивание век после сна. Отделяемое из конъюнктивальной полости. Зуд в области век. Слезотечение. Светобоязнь. Ощущение инородного тела. Нарушения сна, аппетита, головная боль, повышение температуры, увеличение и болезненность околоушных и шейных лимфоузлов, катаральные явления.
7. Отек века, конъюнктивальная инъекция, скудное отделяемое из конъюнктивальной полости различного характера, кровоизлияния в конъюнктиву, отек конъюнктивы, фолликулы, псевдомембраны.
8. Выраженный отек века. Отделяемое вначале скудное сукровичное, затем - обильное гнойное.
9. Плотный, синюшный отек века, серозно-кровянистое отделяемое в виде «мясных помоев», некротические пленки.

10. Взрослые.
11. Отёк век, трудноотделяемые грязно-серые плёнки в области переходных складок конъюнктивы, после удаления которых поверхность кровоточит.
12. Однократное закапывание в конъюнктивальный мешок 2% раствора азотнокислого серебра. Закапывание 3-6 раз в течение 10 минут раствора пенициллина (25 тыс. ед. в 1 мл) или 30 % раствора альбуцида.
13. Промывание конъюнктивального мешка растворами антисептиков (2-3 раза в день), частые инстилляциии растворов антибиотиков (4 – 6 раз в день) или сульфаниламидов. На ночь - закладывание за веки мази с антибиотиками (тетрациклиновая 1%, эритромициновая 1%).
14. Помимо промывания конъюнктивальной полости растворами антисептиков и инстилляциии антибиотиков широкого спектра действия, введение противодифтерийной сыворотки (4-10 тыс.ЕД). Лечение должно проводиться в условиях детского инфекционного стационара.
15. Конъюнктивит при фаринго-конъюнктивальной лихорадке. Эпидемический фолликулярный керато-конъюнктивит.
16. Инстилляциии Офтальмоферона® или Полудана® до 8 раз в сутки, Опатанола® 2 раза в сутки, заменители слезы (до 3 – 4 раз в сутки), оксалиновая мазь или мазь с флореналем - 3 раза в день; применение десенсибилизирующих препаратов, витаминов, со 2-й недели болезни могут быть добавлены инстилляциии глюкокортикоидов (дексаметазон 2 -3 раза в сутки).
17. Фолликулы (преимущественно в верхней переходной складке); инфильтрация конъюнктивы век; эпителиальный или субэпителиальный кератит в верхней 1/3 роговицы, паннус роговицы, более выраженный сверху; характерные рубцы конъюнктивы век.
18. От 3 до 14 дней.
19. Низкая санитарная культура населения; большая плотность населения; жаркий климат; неудовлетворительные бытовые условия.
20. Гиперемия, резкая инфильтрация конъюнктивы век и переходных складок. Разнокалиберные глубоко расположенные фолликулы сероватого цвета с преобладанием их в верхней переходной складке. Положительные лабораторные пробы.

21. Большое количество сочных фолликулов на фоне гиперемированной и инфильтрированной ткани конъюнктивы век. У верхнего лимба паннус и инфильтраты. Имеются распадающиеся фолликулы и единичные рубцы. Положительные лабораторные пробы.
22. Выраженная регрессия фолликулов, сосочков во всех отделах конъюнктивы. Регрессия паннуса. Преобладание рубцевания. Лабораторные пробы положительные.
23. Преимущественное рубцевание с остатками инфильтрации фолликулов и сосочков. Лабораторные пробы положительные. Множественные рубцы конъюнктивы век без наличия инфильтрации и фолликулов. Признаки воспаления отсутствуют. Лабораторные пробы отрицательные.
24. Наиболее заразны I и 2 стадии. 4 стадия не заразна.
25. Трихиаз, утолщение и искривление хряща век, заворот век, симблефарон, паренхиматозный кератит.
26. Острый конъюнктивит, каналикулиты, дакриоцистит, гнойная язва роговицы.
27. Тетрациклин, эритромицин, синтомицин, этазол, системное введение антибиотиков: азитромицин.
28. Хронические заболевания желудочно-кишечного тракта; анемии; авитаминозы; глистные инвазии; воспалительные заболевания придаточных пазух носа; аномалии рефракции - гиперметропия, астигматизм, пресбиопия.
29. Чувство засоренности глаз, зуд, тяжесть в веках, быстрая утомляемость при работе на близком расстоянии. Незначительная гиперемия конъюнктивы, шероховатость ее поверхности, отделяемое в небольшом количестве.
30. Устранение возможных причин заболевания, адекватная коррекция аномалий рефракции. Местно: люмбрикаты, кератопротекторы, кортикостероиды.

«ЗАБОЛЕВАНИЯ СЛЕЗНЫХ ОРГАНОВ»

1. Основной слезной железой и добавочными слезными железами Краузе, находящимися в конъюнктиве.
2. Слезное озеро. Слезные точки. Слезные каналы. Слезный мешок. Слезно-носовой канал.
3. Проба Ширмера № 1. Полоска фильтровальной бумаги 5 x 35 мм загибается на 5 мм и загнутый край заводится за нижнее веко. Через 5 минут определяется зона увлажнения полоски (в норме - 15 мм). Уменьшение зоны смачивания говорит о гипофункции слезной железы.
4. Канальцевая проба. Носовая проба с красителем. Промывание слезоотводящих путей. Рентгенография с контрастным веществом.
5. Корь, скарлатина, паротит, ангина, грипп, ревматизм, брюшной тиф и др.
6. Припухлость, покраснение, болезненность в области слезной железы. Глазная щель сужена, имеет S-образную форму. Глазное яблоко смещено кнутри и книзу. Температура повышена, беспокоит головная боль.
7. Антибиотики и сульфаниламиды - внутрь, внутримышечно. Физиотерапия (сухое тепло, соллюкс). Промывание конъюнктивального мешка растворами антисептиков. Капли, мази с антибиотиками, сульфаниламидами.
8. Слезотечение, слезостояние. Может быть, безболезненное опухолевидное образование в области слезного мешка. При надавливании на область слезного мешка из слезных точек выделяется слизистогнойное или гнойное содержимое. При промывании слезоотводящих путей жидкость в нос не проходит и вытекает через другую слезную точку.
9. Лечение заключается в хирургическом создании анастомоза между слезным мешком и носовой полостью.
10. Флегмона слезного мешка. Гнойная язва роговицы.
11. Резкое покраснение, припухлость, болезненность в области слезного мешка, недомогание, повышение температуры.
12. Внутрь или внутримышечно антибиотики, сульфаниламиды. Физиотерапия (сухое тепло, кварц, УВЧ). При наличии флюктуации -

вскрытие флегмоны с последующим дренированием.

13. Слезостояние, слезотечение, явления конъюнктивита. Слизистое или слизисто-гнойное отделяемое из слезных точек при надавливании на область слезного мешка. Слезотводящие пути непроходимы.
14. Толчкообразный массаж слезного мешка с последующим промыванием конъюнктивальной полости. При неэффективности - зондирование слезно-носового канала. При безуспешности - ежедневное выдавливание содержимого слезного мешка, а к 3 годам - дакриоцисториностомия.

«ПАТОЛОГИЯ РОГОВОЙ ОБОЛОЧКИ»

1. Она является главной оптической средой глаза и наружной капсулой глаза.
2. Наружным слоем является многослойный плоский неороговевающий эпителий. Далее идет бесструктурная, прозрачная, пронизанная большим количеством отверстий для прохождения нервов, боуменова мембрана. Следующим слоем является собственная ткань или строма роговицы. Строма состоит из роговичных пластинок, состоящих из фибрилл. Между ними - клетки, фиксированные и блуждающие. Четвертый слой - это самая плотная, неустойчивая к травме, но устойчивая к инфекции десцеметова мембрана. Последним, пятым слоем является эндотелий или задний эпителий.
3. Постоянное увлажнение, достаточное количество витамина А.
4. Витамин А, АТФ, аскорбиновая кислота, рибофлавин, глутатион, витамин В₁ и др.
5. Имеются холодовые, тактильные и болевые рецепторы. Болевые и тактильные - расположены очень поверхностно, холодовые - в средних слоях.
6. В горизонтальном меридиане нижняя треть роговицы более чувствительная, чем верхняя.
7. Восстановление сниженной тактильной чувствительности роговицы начинается через 3 недели после разреза и восстанавливается на 136 - 146 день, а иногда через 2 года.

8. Питание ее происходит за счет краевой петливой сети, за счет влаги передней камеры, кислорода воздуха и слезы.
9. Врожденные аномалии (макрокорнеа, микрокорнеа, кератоконус, кератоглобус), воспалительные заболевания, дегенеративные изменения, опухоли, повреждения, врожденные помутнения роговой оболочки.
10. Светобоязнь, слезотечение, блефароспазм, боль, ощущение инородного тела и снижение зрения при центральной локализации.
11. Блефароспазм, перикорнеальная или смешанная инъекция лезного яблока, нарушение целостности и прозрачности роговицы, новообразование сосудов и расстройство чувствительности.
12. Инъекция сосудов, расположенных в эписклере и склере: от розоватого венчика вокруг роговицы до темно-фиолетового, широким поясом охватывающего роговицу: по направлению к периферии она исчезает.
13. От количества лейкоцитов. Если лейкоцитов мало, то цвет инфильтрата серый, если много - желтый, гнойный.
14. Поверхностные - из конъюнктивы, глубокие - из эписклеры и склеры.
15. Наличие дефекта эпителия роговицы и инфекции.
16. Пневмококки, стафилококки, диплострептококки, синегнойная палочка, вирус герпеса, грибки.
17. Антибиотики широкого спектра действия под конъюнктиву, в виде капель и мази, мидриатики или циклоплегики, дебридмент (снятие некротизированного эпителия н/р методом криоаппликации), ферментоаппликации, применение лиофилизированной плазмы, НПВП, кератопротекторы. При угрозе перфорации – кератопластика. В случае специфических кератитов – совместное лечение со специалистами: фтизиатр, венеролог, уролог и т.п.)
18. Гранулематоз Вегенера, узелковый периартериит, ревматоидный артрит и др.
19. ВПГ-1, выделяемой из слизистой рта, носоглотки, глаз, кожи и ВПГ-2 или генитальный тип - из слизистой генитальных путей.
20. Кожа и слизистая оболочка рта, носа, глотки, мочеполовых органов и конъюнктивы; т. е. проникновение вируса в организм происходит контактным или воздушно-капельным путем.
21. Лихорадочные заболевания, микротравмы роговицы, переохлаждение, длительное пребывание на солнце, во время менструаций, в климакте-

рическом периоде, у беременных, кормящих матерей, при отрицательных аффектах, при аллергических состояниях. У детей - детские инфекции, профилактические прививки.

22. Везикулезный, древовидный, метагерпетический, дисковидный, увеакератит, нейроэпителиальная язва роговицы.

23.

- Цитологический, при котором исследуются фиксированные и окрашенные соскобы с конъюнктивы и роговицы. При герпесе обнаруживаются гигантские многоядерные клетки.
- Метод флюоресцирующих антител.
- Соскоб с конъюнктивы или эпителия роговицы с набором флюоресцирующей противогерпетической сыворотки кроликов. Вирусный антиген выявляется в виде светящихся включений желто-зеленого цвета в цитоплазме или ядре клеток эпителия. Если специфическое свечение обнаружено не менее, чем в 2-х клетках, реакция считается положительной.

24. На борьбу с вирусом герпеса, на усиление сопротивляемости организма, стимуляцию регенеративной способности роговицы. Необходимо нарушить репродуктивный цикл вируса — синтез нуклеиновых кислот, что приводит к подавлению его размножения.

25.

- Ацикловир 3% мазь, генцикловир 0,15% гель, Офтальмоферон® глазные капли, индукторы ИФН - Полудан®, Актипол® для ретробульбарных инъекций, мидриатики, препараты репаративного действия (Корнегель®, Солкосерил®, антибиотики широкого спектра действия, противовирусные препараты внутрь (Ацикловир®, Фамцикловир® и пр.).
- Дебридмент - соскабливание инфильтрата, 2 % сульфат цинка, 1 % нитрат серебра, корнеопласт.
- Патогенетическая терапия: пчелиный яд, мед, витамины, 0,5 % тиаминовая мазь, рентгеновские лучи Букки, криоаппликации, лазер, диатермокоагуляция, ультразвуковая терапия, электрофорез с различными лекарственными веществами.
- Из общих средств назначают диакарб, глицероаскорбат.
- Стимуляция гелий-неоновым лазером.
- После стихания острых процессов - кортикостероиды в малых и очень малых дозах.

26. При глазных язвах, десцеметоцеле, кератомалации - полимерная пленка Диплен®.
27. При постгерпетической кератопатии, при постгерпетической эпителиопатии, при буллезной кератопатии.
28. 1 % полиакриламид, 6 % полиглюкин, мягкие контактные линзы.
29. Капли дексаметазона 0,001 % 2—3 раза в день, 1 % полиакриламид, 6 % полиглюкин, инстилляци 4 % р-ра тауфона, солкосерила, 5-10 % масляный раствор токоферола.
30. Поражение тройничного нерва на всем его протяжении, чаще - Гассерова узла, в результате сдавливания опухолью, костными отломками при переломах черепа, вовлечения в базальный менингеальный процесс, сифилиса, туберкулеза, гриппа, при оперативном вмешательстве на тройничном нерве и при инъекции спирта в Гассеров узел с целью устранения невралгии тройничного нерва, а также при его экстирпации.
31. Полная потеря чувствительности роговицы, длительность течения.
32. Клиническими симптомами является поражение слезных желез, верхних отделов дыхательных путей и желудочно-кишечного тракта на фоне деформирующего полиартрита. Течение хроническое.
33. Ощущение рези, сухости, зуда, жжения, ощущение песка в глазах, светобоязнь, отсутствие слез при плаче, боли в глазу, снижение остроты зрения.
34. Пробу Ширмера № 1, которая при этом заболевании бывает от 0 до 3 - 5 мм, в отличие от нормальной - 1,5 см за 5 минут.
35. Появляется ксеростомия. Слюна становится сухой, вязкой, затем наступает резко выраженная сиалопения. Сухой становится красная кайма губ.
36. Колит, гастрит, гиперпигментация кожи, выпадение волос, деформирующий полиартрит различной выраженности.
37. Внезапно наступают приступы острых болей в глазу, вокруг глаза, в соответствующей половине головы и лица, блефароспазм, слезотечение, а также боль и жжение слизистой носа, над ноздрей и в области верхне-внутреннего угла глазницы. Приступ длится 10 - 60 минут. На коже носа могут быть пузырьки типа герпеса, со стороны глаз - поверхностный или нейротрофический кератит, ирит, иридоциклит.
38. Корь, скарлатина, паротит, оспа, дизентерия, тифы, туберкулез, сифилис,

лепра, туляремия, инфекционный артрит, коллагенозы (ревматоидный артрит, узелковый периартериит, гранулематоз Вегенера и др.), в детском возрасте - кератоконъюнктивиты и кератиты при болезни Стилла, при контактно-моллюсковом кератите.

39. Встречается в возрасте от 5 до 20 лет. Протекает длительно. Нарастание симптоматики происходит в течение 6 - 8 недель, рассасывание помутнений в роговице длится до года и больше.
40. При применении пенициллина, стрептомицина, неомицина, левомицетина, гентамицина (центральная эрозия, эпителиопатия, стромальный и точечный кератит). Инстилляцией тимолола, атропина, дикаина, керецида вызывают поверхностный эпителиальный кератит, длительное применение раствора адреналина - субэпителиальную инфильтрацию роговицы. При лечении кордароном может возникнуть кератопатия, при приеме хлорохина - отек и помутнение роговицы. Помутнение роговицы бывает при приеме индометацина, миелосана, циклофосфана, циторабина, тамоксифена (вызывают эпителиальное помутнение), метотрексат - эрозии роговицы.
41. При гепатолентикулярной дегенерации откладывается медь в роговице в виде периферического кольца на уровне десцеметовой оболочки и эндотелиальных клеток, красно-коричневого или зеленого цвета.
42. Кератоконъюнктивит, грибковые кератиты и язвы роговицы, краевые язвы, кератоувеиты.
43. Точечные помутнения роговицы, склерозирующий кератит.

«ПАТОЛОГИЯ СОСУДИСТОГО ТРАКТА»

1. Раздельное кровоснабжение переднего и заднего отделов сосудистого тракта; замедленный кровоток; большое количество пигментосодержащих клеток; обилие анастомозирующих сосудов.
2. Ириты, иридоциклиты, хориоидиты, увеиты.
3. Вторичная глаукома, осложненные катаракты, нейроретиниты.
4. Иридоциклиты на фоне ревматической атаки, наличие тонзиллита, изменений со стороны сердца, суставов и др.

5. Подразделяются на острые, подострые и хронические.
6. Радужка и цилиарное тело получают питание из системы передних цилиарных и задних длинных цилиарных артерий, т. е. имеют общее кровоснабжение. Хориоидея кровоснабжается задними короткими цилиарными артериями, т. е. из другой системы.
7. Туберкулез, грипп, системные заболевания, эндокринные и аллергические заболевания, бруцеллез, токсоплазмоз, сифилис, влияние физических и химических факторов.
8. Перикорнеальная или смешанная инъекция глазного яблока, отек и гиперемия радужки, сужение зрачка, появление задних синехий.
9. Преципитаты, помутнение стекловидного тела, нарушение офтальмотонуса (чаще гипотония), болезненность при пальпации глаза.
10. Классификация Вудеа - гранулематозные и негранулематозные. Первые - очаговые метастазы инфекционного агента в ткань увеа с перифокальным воспалением, а вторые - токсико-аллергические.
11. Боль в глазу, перикорнеальная или смешанная инъекция глазного яблока, преципитаты, может быть экссудат в передней камере, сужение зрачка, гиперемия и сглаженность рисунка радужной оболочки, задние синехии, помутнение стекловидного тела.
12. Боль в глазу, усиливающаяся в ночное время.
13. Исследование остроты зрения, исследование методом бокового освещения, исследование с помощью щелевой лампы.
14. Благоприятный исход - выздоровление. Острый процесс может перейти в хронический, осложниться глаукомой, катарактой, резким снижением зрительных функций из-за катаракты; может быть зарращение зрачка, помутнение стекловидного тела.
15. Кортикостероиды, сульфаниламиды, антибиотики, мидриатики.
16. Задние отделы - хориоидея.
17. Инъекции стрептомицина в течение 2—3 месяцев, ПАСК® и Фтивазид® внутрь, десенсибилизирующие, рассасывающие средства; кортикостероиды — в стадии рубцевания.
18. Нет, не характерно; иридациклит не может протекать с повышением ВГД.
19. Да.
20. Гипопион.
21. Да.

22. Применяются.
23. Гипопион - иридоциклит, афтозный стоматит, изъязвления половых органов.
24. Вследствие возникновения сращения и заращения, приводящих к разобщению передней и задней камер и невозможности оттока внутриглазной жидкости.
25. Раствор атропина сульфата 1 %; раствор скополамина гидробромида 0,25 %, раствор гоматропина гидробромида 1 %, раствор адреналина гидрохлорида 0,01 %, раствор эфедрина гидрохлорида 2 %.
26. При вторичной глаукоме, катаракте, при хронических рецидивирующих иридоциклитах (ленсвитрэктомия).

«КАТАРАКТА»

1. Может, чаще всего - токсоплазмоз, краснуха и другая вирусная инфекция.
2. Исследование в проходящем свете. Боковое освещение. Биомикроскопия.
3. Снижение остроты зрения.
4. Диабет, микседема, тетания.
5. Нейродермит, экзема.
6. Скарлатина, тиф, оспа, малярия, дифтерия, холера.
7. У/Ф излучение, инфракрасные лучи, лучи Рентгена и Радия.
8. Отслойка сетчатки, увеиты, высокая близорукость, иридоциклиты.
9. Начальная, незрелая, зрелая, перезрелая.
10. Амблиопия, косоглазие, нистагм.
11. Светоощущение.
12. ИОЛ, очковая и контактная коррекция.
13. Вид и локализацию помутнения. Односторонность или двусторонность процесса. Интенсивность помутнения. Степень снижения зрения. Возраст.
14. Все зависит от остроты зрения. При остроте зрения 0,1 и ниже следует рекомендовать оперативное лечение.
15. Интра- и экстракапсулярная экстракция катаракты.

16. Очковая, контактная и хирургическая коррекция.
17. С помощью электрофизиологических методов исследования.
18. Остатки, которые обнаруживаются после самопроизвольного рассасывания или хирургического удаления любой формы первичной катаракты.
19. Марфана и Маркезани.
20. Микрофтальмия, аниридия, заячья губа, расщелина верхнего неба и др.
21. Осложненная катаракта, дистрофия роговицы, увеит.
22. Метода биомикроскопии.
23. Передняя и задняя полярная, диффузная, пленчатая, полиморфная, венечная, зоналярная.
24. Глубокая передняя камера, иридолиз, отсутствие способности к аккомодации.
25. Исследование в проходящем свете, методом бокового освещения, биомикроскопия.
26. Катахром®, Квинакс®, Офтан-катахром®, Витафакол®, Цитохром®, Каталин®, витаминные капли, Витаюдурол®, Тауфон®, Vit B₂ или рибофлавин - для внутримышечных инъекций, общая витаминотерапия.
27. Анализ крови и мочи, заключение терапевта, отоларинголога и стоматолога, ЭКГ, рентгеноскопия грудной клетки.
28. Вторичная глаукома, дистрофия роговой оболочки, отслойка сетчатки.

«ЗАБОЛЕВАНИЯ ЗРИТЕЛЬНОГО НЕРВА»

1. Может быть проминенция диска зрительного нерва, увеличение его размеров, ступенчатость границ диска, расширение вен. Это основные признаки застойного диска. Дополнительными признаками являются: отсутствие ухудшения зрительных функций.
2. Снижение функций (остроты и поля зрения), гиперемия диска зрительного нерва, ступенчатость его границ, расширение вен.
3. Может быть и неврит, и атрофия зрительного нерва.
4. Неврит зрительного нерва.

5. Наступает атрофия зрительного нерва.
6. Да, системная красная волчанка.
7. Опухоли ЦНС, воспалительные заболевания ЦНС, травмы черепа, сосудистые заболевания, глаукома.
8. Противоглистные (экстракт мужского папоротника) вызывают атрофию зрительного нерва; хлорпропамид, кордарон, изониазид и др. проивотуберкулезные препараты - неврит; противозачаточные средства и препараты наперстянки (дигитоксин, дигоксин) - ретробульбарные невриты.
9. Ремитирующее течение.
10. Полный или частичный отрыв диска зрительного нерва.
11. Инфекции, черепно-мозговые травмы.
12. Может быть, нисходящая атрофия зрительного нерва, связанная с токсическим действием и со сдавлением зрительного нерва образованными швартами.
13. Обычно к концу 3-й недели.
14. При дефиците витамина В.
15. Страдает поле зрения; острота центрального зрения может сохраняться.
16. Субпериостальный абсцесс при локализации в области вершины глазницы, опухоли головного мозга, паразитарные заболевания мозга, туберкулез.
17. Центральная скотома.

«ГЛАУКОМА»

1. Повышение ВГД, экскавация диска зрительного нерва, падение зрительных функций.
2. Снижение оттока или повышение продукции внутриглазной жидкости, увеличение кровенаполнения сосудов глаза, повышение ригидности склеры. Главная — снижение оттока внутриглазной жидкости.
3. Передний и задний.
4. Образуемая отростками цилиарного тела жидкость поступает в заднюю камеру, затем через зрачок — в переднюю камеру, далее - угол передней камеры, межтрабекулярные пространства, шлеммов канал, глубокие и по-

верхностные склеральные сплетения, эписклеральные вены.

5. В норме по Маклакову ВГД колеблется от 16 до 26 мм рт. ст. Суточные колебания не должны превышать 3 мм рт. ст.
6. Аппланационная и импрессионная тонометрия, пневмотонометрия, тонография.
7. Тонография - это метод непрерывной записи внутриглазного давления (в течение 2 - 4 минут) с последующим расчетом оттока и продукции внутриглазной жидкости.
8. $P_0 = 14 - 22$ мм рт. ст. (истинное ВГД), AV (объем вытесненной жидкости) - не меньше $6,5 \text{ мм}^3$, коэффициент легкости оттока внутриглазной жидкости $C = 0,16$ и более, продукция внутриглазной жидкости $F = 1,5-4,0 \text{ мм}^3/\text{мин}$, коэффициент Беккера, т. е. отношение P_0/C — до 100.
9. Поле зрения. Изменения начинаются с появления парацентральных скотом.
10. Атрофия зрительного нерва с экскавацией.
11. Нервные волокна, идущие от проксимальных и дистальных отделов сетчатки в верхнем и нижнем отделе глазного дна, при входе в зрительный нерв пересекаются между собой и при возникновении экскавации гибнут одновременно.
12. По форме, стадии, уровню ВГД и стабилизации зрительных функций.
13. Начальная, развитая, далеко зашедшая и терминальная. В основу определения стадии глаукомы положены два признака: состояние диска зрительного нерва и поля зрения.
14. Нормальное ВГД - до 27 мм рт. ст., умеренно повышенное – 27- 35 мм рт. ст., высокое - свыше 35 мм рт. ст.
15. Поле зрения нормальное или может быть сужено с верхне-носовой стороны до 50^0 ; расширено слепое пятно и появляются единичные парацентральные скотомы. Диск зрительного нерва не изменен.
16. Поле зрения сужено в верхне-носовой стороне и находится в пределах от 50^0 до 30^0 ; на глазном дне — экскавация диска зрительного нерва.
17. Поле зрения резко сужено до 15^0 от точки фиксации. На глазном дне - выраженная глаукоматозная экскавация диска зрительного нерва.
18. Имеется только светоощущение или полное отсутствие зрительной функ-

ции. На глазном дне - глубокая глаукоматозная экскавация.

19. Вторичной глаукома является в том случае, когда причиной повышения ВГД являются другие самостоятельные заболевания глаза, нарушающие пути оттока внутриглазной жидкости.
20. При закрытоугольной глаукоме - затуманивание зрения, радужные круги при взгляде на источник света, чувство тяжести и тупые боли в глазах. При открытоугольной глаукоме жалоб может не быть.
21. Методом гониоскопии, который покажет закрытоугольная эта глаукома или открытоугольная.
22. Для закрытоугольной глаукомы - гониоскопия, гониометрия, тонометрия, изучение глубины передней камеры, осмотр радужки, ультразвуковая биометрия, провокационные пробы - мидриатическая и темновая. Для открытоугольной - гониоскопия, тонометрия, компрессионно-тонометрические пробы, пилокарпиновая тонометрическая проба.
23. Боли, иррадиирующие в соответствующую половину головы, челюсти, зубы, тошнота, рвота, резкое снижение зрения. При осмотре - застойная инъекция, отек роговицы, мелкая передняя камера, широкий, часто овальной формы зрачок. Глазное дно не видно, ВГД резко повышено, зрение снижено вплоть до светоощущения.
24. При глаукоме - застойная инъекция, роговица отечная, передняя камера мелкая, зрачок широкий, внутриглазное давление высокое. При иридоциклите - перикорнеальная инъекция, боли более локальные, больше ночью, инъекция перикорнеальная или смешанная, роговица зеркальная, на задней поверхности роговицы преципитаты, передняя камера нормальной глубины, во влаге передней камеры может быть разного вида экссудат. Цвет радужки изменен. ВГД нормально или понижено. Иридоциклит с повышенным давлением бывает редко.
25.
 - Миотики (пилокарпин 1% - по 1 капле каждые 15 минут в первые два часа, затем каждый час до 3 – 6 раз в сутки, тимолол 0,5% по 1 капле 2 раза в сутки, Фотил® по 1 капле 2 раза в сутки).
 - Осмотические средства – р-р глицерола 50% внутрь 1 – 2 г/кг 1 раз в сутки, маннитол 20% р-р – в/в капельно.
 - Диуретики – фуросемид в/в или в/м.
 - Литическая смесь (при отсутствии эффекта от терапии в течении 3 – 4

часов).

- Через сутки показана антиглаукоматозная операция — периферическая иридэктомия.

26. Причиной повышения внутриглазного давления при открытоугольной глаукоме является нарушение оттока в дренажной стенке угла, при закрытоугольной глаукоме - блок угла передней камеры глаза прикорневой частью радужки.

27. Средства, улучшающие отток ВГЖ:

- Миотики (Пилокарпин®, Офтанпилокарпин® 1%, Карбахол®)
- Симпатомиметики (Эпинефрин®, Дипивефрин®)
- Простогландины $F_{2\alpha}$ (Ксалатан®, Траватан®)

Средства, угнетающие продукцию ВГЖ:

- Селективные симпатомиметики (Клонидин®, Клофилин®)
- Бета-адреноблокаторы (Тимолол®, Окумед®, Бетоптик®)
- Ингибиторы карбоангидразы (Трусопт®, Азопт®)

Комбинированные препараты (Фотил®)

28. Лазерное и хирургическое лечение глаукомы надо начинать уже в начальной стадии. Если начал изменяться диск зрительного нерва и появились дефекты в поле зрения, снизился отток внутриглазной жидкости, а ВГД держится умеренно повышенным — показано хирургическое лечение.

29. При закрытоугольной глаукоме.

30. Хирургическое.

31. Чаще - как открытоугольная форма глаукомы, но может протекать и как закрытоугольная форма.

«ТРАВМЫ ОРГАНА ЗРЕНИЯ»

1. Прервать вредное действие на глаз химического вещества, предупредить инфицирование раненого глаза, снять болевые ощущения, устранить возможность заражения столбняком, при необходимости, своевременно направить больного в стационар.
2. Несоблюдением правил техники безопасности и индивидуальной защиты глаз, отсутствием защитных приспособлений у рабочих мест и личных средств защиты (защитные очки, щитки и др.).
3. Состояние, когда инородное тело однократно насквозь прободает наружную капсулу глаза.
4. Наличие раны, глубокая передняя камера, гипотония.
5. Видна рана с ущемленной радужкой в виде темного комочка, передняя камера мелкая, в передней камере может быть гифема, зрачок имеет неправильную форму, подтянут к ране, часто - травматическая катаракта.
6. Гнойный иридоциклит, эндофтальмит, панофтальмит.
7. Боль, отек век, хемоз конъюнктивы, ограничение движений глазного яблока, повышение температуры.
8. Негнойный вялотекущий фибринозный или серозно-фибринозный иридоциклит здорового глаза, который возник в результате такого же процесса в раненом глазу. Но симпатическое воспаление может начинаться с нейроретинита, т. е. с заднего отрезка глаза. Чаще встречается смешанная форма.
9. Не раньше двух недель после проникающего ранения глаза. Чаще - в осенне-весеннее время года и у детей.
10. Рентгенография и эхография.
11. Ретробульбарной гематомой, переломом стенки орбиты.
12. Повреждение наружных глазных мышц и их нервов. Пристеночная гематома, перелом одной из стенок глазницы.
13. Окрашиванием 1 % раствором флюоресцеин-натрия.
14. Неравномерная передняя камера, иридолиз, виден край хрусталика в области зрачка.

15. Эластичностью цинновой связки.
16. Через несколько дней, недель, месяцев и даже лет.
17. Образование соединительнотканых шварт в стекловидном теле, в результате отслойка сетчатки, субатрофия глазного яблока.
18. Разрывы хориоидеи.
19. Берлиновское помутнение, кровоизлияния, разрывы и отрывы сетчатки от зубчатой линии, отслойка сетчатки.
20. В макулярной области и центральной ямке желтого пятна.
21. На перелом основания черепа.
22. Зрение на этом глазу упадет до нуля.
23. На подвывих хрусталика.
24. В положении лёжа машиной скорой помощи направить в специализированный стационар, куда вызвать любого специалиста. Другие мероприятия — в зависимости от тяжести травмы.
25. Снижение зрения, двоение предметов, связанное со смещением верхней косой мышцы.
26. Сидероз.
27. Вторичная глаукома, отслойка сетчатки.
28. Через неделю, месяц, несколько месяцев, а иногда и через годы после повреждения.
29. От локализации инородного тела.
30. Радужка, хрусталик, роговица, сетчатка.
31. Отложение солей меди (гидрат окиси меди, сернистая медь) в тканях глазного яблока при наличии медного осколка в глазу.
32. Снижается острота центрального зрения, суживаются периферические границы поля зрения.
33. Ионофорез с обратным знаком (платиновый электрод и 0,1 % поваренная соль).
34. Гнойному иридоциклиту, эндофтальмиту и гибели глаза.
35. Кожа, круговая мышца глаза; хрящ, слизистая век.

36. Выпадение орбитальной жировой клетчатки, повреждение наружных мышц глаза, слезной железы, птоз, офтальмоплегия, экзофтальм, повреждение зрительного нерва.
37. Сквозные и несквозные, с отрывом наружного или внутреннего края века и без отрыва, с полным отрывом века.
38. Сквозные, идущие перпендикулярно краю век и в косом направлении с отрывом внутреннего или наружного края век и с полным отрывом века.
39. Чтобы не было постоянного слезотечения.
40. Отек века, гиперемия, коричневый стержень в зоне гиперемии.
41. Пинцетом удалить стержень, в глаз закапать 30 % раствор сульфацил-натрия, 2 % раствор хлористого кальция; внутрь — глюконат кальция, антигистаминные препараты.
42. Химические, термические, лучевые, комбинированные.
43. Ультрафиолетовые лучи, инфракрасные лучи, рентгеновские лучи.
44. Расплавленным металлом, горячим шлаком, пламенем, горячей водой и паром.
45. Гиперемия, умеренный отек кожи век, гиперемия конъюнктивы, эрозия или небольшое помутнение роговицы.
46. Пузыри на коже век, кожа вокруг них гиперемирована, отечна, отек и напряжение век, хемоз конъюнктивы, поверхностный некроз конъюнктивы. Роговица тусклая, напоминает матовое стекло средней интенсивности. Могут возникать ириты, редко иридоциклиты.
47. Имеются необратимые изменения в тканях глаза, поражаются все слои кожи. Веки отечны, кожа гиперемирована, некротизирована, ишемия и некроз конъюнктивы склеры. Роговица подобна фарфору. Чувствительность ее отсутствует. Возникает иридоциклит, повышается внутриглазное давление.
48. К образованию грубых васкуляризованных бельм, сращенных с радужкой, к симблефарону, вплоть до заращения конъюнктивального мешка, рубцовому вывороту век, частичному или полному анкилоблефарону.
49. Тонкостью склеры, тонкостью и нежностью кожи, повышенной проницаемостью оболочек глаза, небольшим количеством подконъюнктивальной аденоидной ткани.

50. Придатки глаза, лицо, голова, а иногда шея и другие части тела.
51. Угнетение или возбуждение психики, беспокойное поведение, головную боль, нарушения сна и аппетита, повышение или понижение артериального давления, поражение почек с появлением белка в моче; может развиваться ожоговый шок.
52. Да, если поражается больше 30 % поверхности тела.
53. Осложненная катаракта. Резорбционный увеит. Вторичная глаукома. Вторичная инфекция.
54. Концентрации обжигающего вещества, длительности воздействия, площади поражения, глубины поражения, химических свойств обжигающего вещества.
55. Удаление частиц извести, обильное, но осторожное промывание глаз водой, закапывание в конъюнктивальный мешок сульфаниламидов, закладывание глазной мази, сердечные и успокаивающие средства.
56. Закапывание 30 % раствора сульфацил-натрия, 0,5 % раствора дикаина или 2 % раствора новокаина, введение ПСС. Применение сердечных и успокаивающих средств.
57. Смазать обожженную кожу век, лица дезинфицирующей мазью или стерильным Ol. Vaseline, в конъюнктивальную полость закапать 0,25 % р-р дикаина, 30 % р-р сульфацил-натрия и заложить дезинфицирующую глазную мазь; ПСС, сердечные, успокаивающие средства.
58. Здоровая кожа вокруг обожженных участков век или лица обтирается 70 % спиртом, пузыри вскрываются. Обожженная поверхность смазывается дезинфицирующей мазью, в глаз - 30 % р-р сульфацил-натрия, глазная дезинфицирующая мазь; ожоговые поверхности лица и других частей тела закрываются стерильным материалом (повязка не должна затруднять дыхание); даются сердечные, успокаивающие, вводится ПСС и анатоксин; больного направляют в стационар.
59. Смыть горящий фосфор струей воды, закапать 1 % раствор медного купороса, 30 % р-р сульфацил-натрия; за веко - дезинфицирующую глазную мазь; сердечные, успокаивающие. Повязку не накладывать.
60. Удалить частицы из конъюнктивальной обильно промыть водой, полости, закапать Окомистин, заложить Корнегель®, Солкосерил гель, закапать дезинфицирующие капли.

61. На предупреждение развития инфекции, стимуляцию обменных процессов, удаление токсических продуктов, проведение противовоспалительной терапии и борьбу с рецидивами воспаления.
62. Симблефарон, фистула роговицы, помутнение роговицы, анкилоблефарон, трихиаз, ксерофтальмия.
63. Сращение конъюнктивы век с конъюнктивой глазного яблока.
64. Ожог роговицы и конъюнктивы ультрафиолетовыми лучами.

«ПРОФЕССИОНАЛЬНЫЕ ПОРАЖЕНИЯ ОРГАНА ЗРЕНИЯ»

1. Щитки, шлемы с соответствующими светофильтрами, светозащитные очки, переносные защитные экраны, инструктаж рабочих, санитарно-просветительная работа.
2. У сварщиков, рабочих плавильных цехов, электротехников, лиц, занимающихся промышленной радио- и рентгенографией, у медицинского персонала, работающего в рентгеновских, радиологических и лазерных кабинетах.
3. У/Ф лучи, инфракрасные, рентгеновские лучи, световое излучение, бета-лучи, гамма-лучи, лучи лазера, нейтроны и другие виды излучения.
4. Вызывают помутнение хрусталика. Воздействие тепловое. Кроме того, могут вызвать отек и кровоизлияние в сетчатку, кровоизлияние в стекловидное тело.
5. Помутнение хрусталика отек век, выпадение ресниц, инфильтрацию, изъязвление и некроз конъюнктивы, кератиты, отек, кровоизлияния и дистрофические очаги в сетчатке, вторичную глаукому, дерматиты.
6. Появляется гиперемия и отек конъюнктивы, отек эпителия роговицы, разжижение стекловидного тела (чаще необратимое), помутнение хрусталика.
7. Помутнение хрусталика, ангиопатию сетчатки, дистрофические процессы в сетчатке, артериальную гипотонию.
8. Ранним симптомом интоксикации является нарушение аккомодации, затем

могут появиться ретинальные кровоизлияния, развиваться ретробульбарный неврит, застойный диск, кератоконъюнктивит, сужение сосудов сетчатки.

9. Покраснение и шелушение век, отек век, некроз конъюнктивы, кератит, помутнение стекловидного тела, поражение зрительного нерва. Иногда двустороннее поражение зрительного нерва является единственным признаком отравления мышьяком и его соединениями.
10. Да, наряду с другими симптомами отравления (свинцовый ободок на деснах, кишечные колики, затруднение движений суставов пальцев и кисти, склероз аорты и артерий, поражения ЦНС, анемия, порфирурия), наблюдается поражение наружных мышц глаза, птоз, нистагм, иногда нарушение аккомодации. Типичным является ретробульбарный неврит с центральной скотомой и незначительным сужением поля зрения. При прогрессировании процесса развивается атрофия зрительного нерва. При отравлении тетраэтилсвинцом повышается внутриглазное давление.
11. Аргироз глаз, а также общий аргироз. Конъюнктура темнеет (больше в нижней половине глазного яблока), появляется аргироз роговой оболочки. При длительном воздействии серебро откладывается под передней капсулой хрусталика, в стекловидном теле, в ткани сетчатки и зрительного нерва. Лечение малоэффективно. Основное - это профилактика.
12. Он является нейротропным ядом и вызывает дистрофию клеток ЦНС. Со стороны глаз: развивается неврит по типу ретробульбарного с центральной скотомой, а иногда с одновременным сужением периферических границ поля зрения, нарушается цветоощущение, особенно восприятие красного цвета. Наблюдаются параличи наружных мышц глаз, паралич аккомодации, нистагм, снижение темновой адаптации, могут быть точечные поверхностные кератиты.
13. У людей, занятых в производстве барометров, аэрометров, термометров, рентгеновских трубок, электрических ламп, в химических и физических лабораториях, на шахтах, в фармацевтической промышленности и т. д. При хронической интоксикации ртутью может постепенно развиваться помутнение хрусталика, ретробульбарный неврит.
14. При отравлении сулемой основными симптомами поражения глаз являются кровоизлияния и атрофические очаги в сетчатке.
15. Может развиваться катаракта, иногда - неврит зрительного нерва.
16. Конъюнктивит, желтоватое окрашивание конъюнктивы вследствие токси-

ческой желтухи, могут быть кровоизлияния в сетчатку, очаги дистрофии в ней, ретробульбарный неврит, невралгия тройничного нерва. Могут быть кровоизлияния в сетчатку, стекловидное тело, параличи глазодвигательных нервов, гемианопсии.

«НЕОТЛОЖНАЯ ПОМОЩЬ»

1. В трех формах: спазм, тромбоз и эмболия.
2. Нейроциркуляторная дистония, экзогенные и эндогенные токсикозы, гипертоническая болезнь; значительно чаще возникает у женщин в возрасте до 50 лет.
3. В подавляющем большинстве случаев, развивается у лиц старше 50 лет на фоне гипертонической болезни второй — третьей стадии в сочетании с атеросклерозом.
4. Как правило, на фоне ревматического эндокардита или пороков сердца и чаще всего у лиц молодого возраста без каких-либо предвестников.
5. Через несколько часов после чрезмерной физической нагрузки или психических перенапряжений (чаще — утром, при вставании с постели).
6. Внезапное резкое понижение остроты зрения до светоощущения или до нуля. При наличии спазма острота зрения резко снижается, но может удерживаться на уровне 0,1 и выше. Возможно сохранение больших секторообразных участков поля зрения.
7. Сходная картина глазного дна при всех видах непроходимости ЦАС: на фоне молочно-белой сетчатки (ишемический отек) резко выделяется центральная ямка желтого пятна в виде «вишневой косточки», артериолы резко сужены, диск зрительного нерва бледный, однотонный.
8. Необходимо:
 - двумя пальцами на 5 - 7 секунд нажать через сомкнутые веки на глазное яблоко больного, чтобы повысить внутриглазное давление. Резкое снижение давления в глазу сопровождается отчетливым расширением сосудов;

- под язык положить нитроглицерин (или 2 капли 1 % р-ра на сахаре или 1 таблетку нитранола 0,002);
 - ввести под кожу 2 мл 2 % р-ра папаверина;
 - внутривенно ввести 10 мл 2,4 % р-ра эуфиллина, предварительно разведенного в 20 мл 20 % глюкозы (вводить лежащему больному, медленно в течение 5 - 6 минут);
 - внутрь дать 0,1 г никотиновой кислоты, затем в/в капельная инфузия (30 капель в минуту) смесей, состоящей из реополиглюкина (400 мл — 10%) или физиологического раствора (200 мл), с растворенным в нем компламином (2 мл—15%) или никотиновой кислотой (2 мл — 1 %), а также — коргликон (0,5 мл —0,06%).
9. Ишемический отек и побледнение диска зрительного нерва и окружающей его сетчатки. Вены расширены и извиты, артериолы сужены, небольшие кровоизлияния в сетчатке. Причины: гипертоническая болезнь, атеросклероз, диабет, коллагенозы, височный артериит. Помощь, как при любой острой непроходимости сосудов сетчатки.
 10. На внезапное выпадение центрального поля зрения обоих глаз. Через несколько минут скотомы начинают смещаться в сторону и увеличиваться в размерах, а в центре появляется мерцающая зигзагообразная линия (мерцающая скотома). Спустя 20—30 минут появляется сильная головная боль. Помощь: дать таблетку валидола под язык, чашку крепкого кофе, чая, устроить горячую ножную ванну, папаверин, анальгин. Часто у больных старше 50 лет с гипертонической болезнью и атеросклерозом. На глазном дне: отек диска зрительного нерва, отек сетчатки с обширными кровоизлияниями и плазморрагиями, расширенные и извитые вены. В лежачем положении больному внутривенно медленно (5—6 минут) вводят 10 мл 2,4 % р-ра эуфиллина, разведенного в 20 мл 20 % р-ра глюкозы.
 11. На снижение остроты зрения до сотых и даже до светоощущения, нарушение цветовосприятия (на красный цвет), контрастной чувствительности, разнообразные дефекты в поле зрения. Неврит зрительного нерва может быть осложнением общих инфекционных заболеваний, очаговой инфекции, воспалений орбиты, болезней центральной нервной системы.
 12. Гиперемия и отек диска зрительного нерва, ступенчатость его границ, расширение вен, сужение артериол.
 13. Уже в порядке оказания первой врачебной помощи даются внутрь кортикостероиды и сульфаниламиды, в/м антибиотики, сосудорасширяющие

средства. При риногенном происхождении неврита производят анемизацию слизистой оболочки соответствующей половины носа путем введения в средний носовой ход тампона, смоченного 5 % р-ром кокаина с адреналином 1:1000 (1 капля на 1 мл р-ра).

14. Быстрое и обильное промывание желудка 1 % раствором гидрокарбоната натрия, 100 мл 30 % р-ра этилового спирта внутрь (антидот), а затем каждые 2 часа по 50 мл, в последующие сутки — 100 мл 2 раза в день. Если состояние больного коматозное, спирт вводить внутривенно капельно в виде 5 % раствора до 1 мг/кг в сутки (в расчете на 96⁰ спирт), раствор глюкозы с аскорбиновой кислотой капельно, подкожно - 20 ЕД инсулина. Люмбальная пункция. Сердечнососудистые стимуляторы.
15. Парез или паралич аккомодации может наступить в результате местного применения препаратов, парализующих цилиарную мышцу (атропин, гоматропин, цикломед и др.), в результате интоксикации при гриппе, дифтерии, ботулизме, при приеме внутрь препаратов группы атропина, сульфаниламидов и др.
 - Жалобы на внезапное ухудшение зрения вблизи при сохранении остроты зрения вдаль.
 - При осмотре - мидриаз. При гиперметропии зрение может снижаться и вдаль.
 - Необходимо закапывать миотики (1 % р-р пилокарпина гидрохлорида), общеврачебные мероприятия для дезинтоксикации организма, темные очки.
16. Если нет необходимости в хирургическом лечении, то ввести ПСС 1500 - 3000 ЕД по Безредко, внутрь - антибиотики или сульфаниламиды, туалет раны, стерильная повязка.
 - В конъюнктивальный мешок закапывается 30 % р-р альбуцида и 0,5 % р-р дикаина.
 - Больного необходимо направить к окулисту. Если веко полностью оторвано, то в стерильной повязке отправить вместе с больным.
 - Ранение век может сочетаться с ранением глазного яблока. Если ранение прободное, то накладывается стерильная бинокулярная повязка, внутрь назначаются антибиотики и сульфаниламиды, а больной, в положении лежа, санитарным транспортом срочно направляется в специализированный стационар. В диагнозе обязательно отметить,

что ранение прободное.

17. Удаление из конъюнктивальной полости обжигающего агента (инородного тела). Обильное, длительное, но осторожное промывание водой конъюнктивального мешка, закапывание дезинфицирующих капель, закладывание дезинфицирующих мазей; внутрь — сердечные и успокаивающие средства, введение ПСС по Безредко. Госпитализация — в зависимости от тяжести ожога.
18. Сильная резь в глазах, светобоязнь, блефароспазм, ощущение инородного тела.
 - Необходимы длительные холодные примочки, закапывание 2 % р-ра новокаина (или 0,25% р-ра дикаина, алкаина и т.п.).
19. Удаление из конъюнктивального мешка всех частиц красителя, обильное промывание водой и 5 % р-ром танина. Если нет р-ра танина, то можно использовать для промывания крепкий холодный чай. При необходимости — сердечные, успокаивающие средства и направление к офтальмологу.
20. Инстилляции в конъюнктивальный мешок дезинфицирующих капель для профилактики вторичной инфекции.
 - Если на роговице имеется инородное тело то, после закапывания 0,25—0,5 % р-ра дикаина, следует попытаться влажным «банничком» (ватной палочкой) удалить его.
 - В случае нахождения инородного тела в ткани роговицы, оно не снимется. Можно осторожно удалить его с помощью инъекционной иглы. После извлечения инородного тела, закапать 30 % р-р сульфацил-натрия, ципромеда, мидриациа и т.п. и, заложить дезинфицирующую мазь. Если инородное тело удалить не удастся, направить больного в стационар.
 - Со слизистой предварительно вывернутого века инородное тело легко удалить «банничком».
21. Антибиотики широкого спектра действия (цефотаксим, метронидазол, ванкомицин и пр.) - внутримышечно, в тяжелых случаях — внутривенно, сульфаниламиды — внутрь.
 - Срочно направить к специалисту, где будет сделано широкое вскрытие глазницы на глубину 4-5 см в наружном отделе глазницы, с введением турунды, смоченной гипертоническим раствором хлорида натрия. В зависимости от тяжести состояния больного, антибиотики

вводят внутриа­ртериально и даже ин­тралюмбально. Показана ос­мотерапия, витамины С и В, аналгетики.

22. Местно: частые инстилля­ции миотики (1 % р-ра пилокарпина) в течение 1-го часа - каждые 15 минут, затем - каждые 30 минут в течение 2 часов. В последующем — до 6—8 раз в сутки, в зависимости от клинических проявлений приступа. Внутрь назначают 0,5 диакарба или 50 % р-р глицерола на фрукто­вом сиропе из расчета 1 —1,5 г на 1 кг массы тела.
23. Инстилля­ции пилокарпина 1% по схеме, горячие ножные ванны, горчи­ники на затылок, кровособи­рающая банка или пиявка на висок, мочегон­ные. Больного направляют в стационар, где после полного купирова­ния приступа проводят хирургическое лечение.

ОТВЕТЫ К ТИПОВЫМ ЗАДАЧАМ:

« ФУНКЦИИ ОРГАНА ЗРЕНИЯ»

Ответ к задаче 1

Центральные скотомы.

Ответ к задаче 2

0,06. Можно рассчитать по формуле Снеллена.

Ответ к задаче 3

Исследовать поле зрения. Нацелены найти центральную скотому.

Ответ к задаче 4

На носовую половину сетчатки правого глаза.

Ответ к задаче 5

Поле зрения, исследовать темновую адаптацию. Страдают палочки.

Ответ к задаче 6

В области хиазмы имеется опухоль гипофиза, скорее всего аденома.

Ответ к задаче 7

Правильно.

«ЗАБОЛЕВАНИЯ КОНЬЮНКТИВЫ И ВЕК»

Ответ к задаче 1

Диагноз: внутренний ячмень верхнего века правого глаза.

Возможное осложнение - абсцесс века.

Назначения:

1. Сухое тепло на правый глаз.
2. Sol. Albucidi 30% или Sol. Cipromedi 0.3% 4 - 6 раз в день.
3. Освобождение от работы на 2- 3 дня.

При развитии абсцесса века - вскрытие его и дренирование.

Ответ к задаче 2

Диагноз: чешуйчатый блефарит, хронический конъюнктивит.

Назначения:

1. Определить в условиях циклоплегии клиническую рефракцию. При выявлении гиперметропии или астигматизма назначить необходимую коррекцию.
2. Проверить состояние желудочно-кишечного тракта, при необходимости назначить соответствующее лечение.
3. Обработка ресничного края век Блефарогелем®, Блефарошампунем® или детским шампунем.
4. Чешуйки удалять ватным тампоном, смоченным вазелиновым маслом.
5. На ночь смазывать края век мазями: Офлокацина® или Эритромицина®, или Тетрациклина®.
6. При неэффективности указанных мероприятий – экспессия (массаж) век, инстилляций лубрикатов (Систейн®, Офтолик® и пр.), дексатезона и пр.

Ответ к задаче 3

Диагноз: халязион.

Лечение:

1. Введение в халязион 0,3 – 0,5 мл Кеналога®.
2. При отсутствии эффекта - удаление халязиона хирургическим путем. С обязательным гистологическим исследованием удалённых тканей.

Ответ к задаче 4

У больной атонический выворот нижнего века.

Лечение - хирургическое исправление положения века.

Ответ к задаче 5

Диагноз: лагофтальм.

Лечение:

1. Для предотвращения гибели роговой оболочки необходимо произвести частичное сшивание краев век - тарзорафию.
2. В качестве временной меры - инстилляцией дезинфицирующих растворов, применение мазей с антибиотиками.

Ответ к задаче 6

Диагноз: острый конъюнктивит правого глаза.

Рекомендации:

1. До начала лечения следует взять мазок с конъюнктивы для исследования на флору и её чувствительность к антибиотикам.
2. 2 - 3 раза в день промывать конъюнктивальный мешок раствором Фурацилина (1:5000) или другого антисептика.
3. Инстилляцией раствора альбуцида 30 % или Ципромеда 0,3%, Витабакта 6 - 8 раз в день.
4. Мазь с антибиотиком (например - тетрациклиновая 1%) на ночь за нижнее веко.
5. При неэффективности данных мероприятий, с 4 - 5 дня лечение продолжать с учетом чувствительности микрофлоры к антибиотикам.

Ответ к задаче 7

Диагноз: хронический конъюнктивит.

Назначения:

1. Rp: Sol. Vigamoxi 0,5% - 5 ml
MDS. По 2 капли 4 раза в день в оба глаза
или
Rp: Ung. Tetracyclini 0.1% - 10.0
MDS: . Закладывать на ночь за нижнее веко в оба глаза.
2. При отсутствии эффекта - бак. исследование мазка и посева с конъюнктивы с последующим назначением препаратов, к которым чувствительна микрофлора.
3. Инстилляцией раствора дексаметазона или тобрадекса.

Ответ к задаче 8

Диагноз: острый конъюнктивит.

До начала лечения необходимо взять мазок с конъюнктивы для бак. исследования.

Лечение:

1. Промывать конъюнктивальную полость раствором Фурацилина ® (1:5000) или раствором другого антисептика 2—3 раза в день.
2. Инстилляцией 30 % раствора альбуцида или 0,3% раствор Ципромеда ® по 2 капли 4-6 раз в день.
3. На ночь закладывать за веки 1% тетрациклиновую мазь.
4. После получения результатов бак. исследования применять препараты, к которым чувствительна микрофлора.
5. В целях предупреждения распространения инфекции обратить внимание больного на тщательное соблюдение правил личной гигиены.

Ответ к задаче 9

Диагноз: птеригиум, хронический конъюнктивит обоих глаз.

Рекомендации:

1. Показано хирургическое удаление птеригиума.
2. Целесообразно проводить медикаментозное лечение хронического конъюнктивита назначением вяжущих средств, применением противо-

воспалительных препаратов.

Ответ к задаче 10

Диагноз: гонобленнорея.

Необходима микроскопия мазка с конъюнктивы для выявления гонококков.

Лечение:

1. 2 - 3 раза в день промывание конъюнктивального мешка раствором Фурацилина® или другого антисептика.
2. Инстилляци раствора альбуцида 30% по следующей схеме:
1-й час - каждые 15 минут;
2-й час - каждые 30 минут.
3. Далее - ежечасно.
4. На ночь - закладывание за веки 1% тетрациклиновой мази.

Ответ к задаче 11

Диагноз: острый конъюнктивит, по-видимому, аденовирусный.

Для уточнения этиологии заболевания целесообразно цитологическое исследование соскоба эпителия конъюнктивы.

Лечение:

1. Офтальмоферон® или Полудан® – до 8 раз в сутки
2. Опатанол® – инстилляци 2 раза в сутки
3. Препараты, заменяющие слезу (Систейн®, Офтагель® и т.п.)
4. Со 2-й недели могут быть назначены глюкокортикоиды в виде инстилляций (Дексаметазон® 0,1% - 2 – 3 раза в сутки)
5. Назначение внутрь десенсибилизирующих препаратов.
6. При длительным сохранением монетообразных помутнений роговицы – местно циклоспорин (Рестасис®) по 2 капле 2 раза в сутки в течение 3 – 4 недель.

Ответ к задаче 12

Диагноз: острый конъюнктивит.

Необходимо взять мазок отделяемого с конъюнктивы для бак. исследования. Лечение:

1. Промывать конъюнктивальную полость раствором Фрацилина® (1:5000), Окомистина® или раствором другого антисептика 2 - 3 раза в день.
2. Инстилляцией 30 % раствора альбуцида или Ципромеда® 0,3% каждый час.
3. На ночь закладывать за веки тетрациклиновую мазь 1%.
4. После получения результатов бак. исследования применять препараты, к которым чувствительна микрофлора.
5. В целях предупреждения распространения инфекции, обратить внимание больного на тщательное соблюдение правил личной гигиены.

Ответ к задаче 13

Диагноз: подозрение на дифтерийный конъюнктивит.

1. Необходим осмотр зева. Следует срочно произвести микроскопию мазка с конъюнктивы и зева.
2. Лечение следует проводить в условиях инфекционного стационара.
3. Показано введение противодифтерийной сыворотки.
4. Местно: частые инстилляцией растворов антибиотиков (р- р Бензилпенициллина 10 – 20 Ед/мл), 2 - 3 раза в день закладывание тетрациклиновой мази.

«ЗАБОЛЕВАНИЯ СЛЕЗНЫХ ОРГАНОВ»

Ответ к задаче 1

Диагноз: атрезия нижней слезной точки. Лечение хирургическое.

Ответ к задаче 2

Исследование проводится с целью определения проходимости слезоотводящих путей. Проводится «носовая» проба. В данном случае, оценивается как положительная, с нормальной проходимостью слезных путей.

Ответ к задаче 3

«Носовая» проба и проба с промыванием - отрицательные.

Диагноз: хронический дакриоцистит.

Лечение хирургическое - дакриоцисториностомия.

Ответ к задаче 4

Диагноз: острый дакриоцистит (флегмона слезного мешка).

Лечение:

1. В стадии бурного воспалительного процесса – системная антибиотикотерапия (левофлоксацин, оксациллин, азитромицин), жаропонижающие средства и анальгетики.
2. Местно: 4 – 6 раз в сутки инстилляцией антибиотиков и антисептических препаратов (Мирамистин®, Цпромед® 0,3%, Вигамокс®, Витабакт®, Макситрол® и т.п.), глазные мази (Колбиоцин®) на ночь за н/веко.
3. При формировании флюктуирующего абсцесса произвести его вскрытие с дренированием и промыванием гнойной полости антибиотиками. При необходимости, после стихания острых явлений произвести дакриоцисториностомию.

Ответ к задаче 5

Диагноз: дакриоцистит новорожденных.

Лечение: массаж слезного мешка по направлению сверху вниз. Закапывание 20% р-ра сульфацила натрия (альбуцида). Если в течение 3 - 5 дней такого лечения выздоровления не наступает, необходимо направить ребёнка в глазное отделение больницы для промывания слезно-носового канала антисептическими растворами под давлением. Если и эта процедура безуспешна, прибегнуть к зондированию.

«ЗАБОЛЕВАНИЯ РОГОВОЙ ОБОЛОЧКИ»

Ответ к задаче 1

Диагноз: травматическая эрозия роговицы.

Лечение:

1. Лубрикаты: Оксиал®, ХИЛО-КОМОД®, Лакрисифи®, Визин®, Артелак® и пр. – 4 – 5 раз в сутки в конъюнктивальную полость,
2. Препараты репаративного действия: Корнегель®, Актовегин®, Солкосерил® - 3 – 4 раза в сутки в конъюнктивальную полость.
3. Антибиотики: Ципромед®, Флоксал®, Офтаквикс®, Сигницеф®, Вигамокс® (инстилляциии 3 – 4 раза в сутки в конъюнктивальную полость). Мазь тетрациклиновая 1% за н/веко в оба глаза.

Ответ к задаче 2

Диагноз: ползучая язва роговицы на фоне хронического дакриоцистита.

Лечение:

1. Оперативное лечение дакриоцистита - дакриоцисториностомия.
2. Консервативное лечение: инстилляциии в конъюнктивальную, полость р-ров антибиотиков, сульфаниламидов, мази.
3. В случае прободения язвы проводится кератопластика.

Ответ к задаче 3

Диагноз: фликтенулезный туберкулезный аллергический кератит.

Лечение проводится в контакте с фтизиатром.

Местно - инстилляций стероидов (гидрокортизон, дексаметазон, софрадекс на ночь - мази из них), циклоплегиков (цикломед 0,1 - 1%).

Ответ к задаче 4

Диагноз: паренхиматозный сифилитический кератит.

Дополнительные исследования - серологические реакции.

Лечение: этиологическое (назначают пенициллин, бициллин, новарсенол, ми-арсенол, бийохинол, осарсол, препараты йода по имеющимся схемам, десенсибилизирующие и витаминные препараты).

Местно: мидриатики, 1 % желтую ртутную мазь, кортикостероиды в виде глазных капель до 6 раз в день и субконъюнктивальные инъекции их.

Ответ к задаче 5

Диагноз: поверхностный герпетический кератит.

Лечение: Офталмоферон® в виде инстилляций, Ацикловир® 3% мазь, Ганцикловир® 0,15% мазь (аппликации в конъюнктивальную полость до 5 раз в сутки), Полудан® в виде капель (инстилляций 3 – 4 раза в сутки), мидриатики.

«ПАТОЛОГИЯ СОСУДИСТОГО ТРАКТА»

Ответ к задаче 1

Диагноз: хориоретинит (увеит), врожденный токсоплазмоз.

Для подтверждения диагноза необходимо провести иммунологические исследования: реакцию связывания комплемента (РСК); реакцию флюоресцирующих антител (РФА); реакцию непрямо́й гемагглютинации (РИГА); реакцию микро-

преципитации в агаре; реакцию бласттрансформации (РБТ) лимфоцитов периферической крови под действием токсоплазмина.

Диагностическими методами являются: постановка кожно-аллергической пробы с токсоплазмином, а также очаговых проб (внутрикожное и подконъюнктивальное введение токсоплазмина).

Ответ к задаче 2

Диагноз: острый иридоциклит правого глаза стафилококковой или стрептококковой этиологии.

Лечение: антибиотики широкого спектра действия системно и местно, мидриатики местно, глюкокортикоиды, комбинированные препараты (глюкокортикоид + антибиотик н/р Тобрекс®), НПВП, антиметаболиты (Метотрексат® внутрь), ингибиторы кальциневрина (Циклоспорин А®), антицитокиновые препараты (Ритуксимаб®, Этанецерпт® и пр.)

Ответ к задаче 3

Диагноз: ревматический иридоциклит (увеит).

Лечение: антибиотики, салицилаты, глюкокортикоиды, антигистаминные препараты, НПВП.

Местно: антибиотики широкого спектра действия, глюкокортикоиды, мидриатики, НПВП (индоколлин, неванак).

Для рассасывания преципитатов и помутнения стекловидного тела необходимо назначить электрофорез 3 % р-ра йодида калия, Коллализин® парабульбарно.

Ответ к задаче 4

Диагноз: увеит правого глаза на почве болезни Стилла (форма ревматоидного артрита).

Таким образом, ревматоидный артрит характеризуется классической глазной триадой: увеит, дистрофия роговицы, катаракта. Лечение: общая терапия — прием внутрь ГК; противовоспалительные препараты (НПВП); при тяжелых процессах — цитостатики в малых дозах; ангиопротекторы (диценон) в соответствующих дозировках.

Местно показано назначение мидриатиков в виде инстилляций, инъекций, электрофореза; глюкокортикоиды — инстилляций и введение под конъюнктиву дексаметазона 0,1—0,4 %, гидрокортизона 1 %. Рассасывающая терапия (лекозим, коллализин в виде инъекций), электро- и фонофореза, инъекций под конъюнктиву.

Хирургическое лечение — экстракция катаракты, лентивитректомия.

Ответ к задаче 5

Диагноз: увеит обоих глаз при болезни Бехчета.

Лечение: антибиотики широкого спектра действия, глюкокортикоиды, тканевая терапия, витаминотерапия; необходимо Назначить мидриатические средства, анестетики.

С целью подавления иммунных конфликтов, играющих значительную роль в патогенезе заболевания, применяют иммунодепрессанты: циклоспорин.

«ЗАБОЛЕВАНИЯ СЕТЧАТКИ»

Ответ к задаче 1

Диагноз: ретинобластома левого глаза, II стадия.

Лечение: энуклеация с последующей лучевой и химиотерапией.

Ответ к задаче 2

Диагноз: регматогенная отслойка сетчатки правого глаза, миопия средней степени обоих глаз.

Лечение: хирургическое.

«КАТАРАКТА»

Ответ к задаче 1

Диагноз: начальная возрастная катаракта обоих глаз.

Рекомендации: учитывая трудоспособный возраст больного, необходимо предложить ему оперативное лечение, т. е. экстракцию катаракты сначала на правом глазу с имплантацией ИОЛ.

Ответ к задаче 2

Диагноз: зрелая старческая катаракта правого глаза, незрелая старческая катаракта левого глаза.

Рекомендации: больной следует предложить операцию - экстракцию катаракты сначала на правом глазу.

Ответ к задаче 3

Диагноз: можно заподозрить синдром Марфана.

Характеризуется эктопией хрусталика и поражением костно-мышечной системы.

«ГЛАУКОМА»

Ответ к задаче 1

Диагноз: открытоугольная глаукома; развитая, с высоким уровнем ВГД левого глаза. Показано хирургическое лечение - глубокая непроникающая склерэктомия.

Ответ к задаче 2

Диагноз: вторичная поствоспалительная глаукома правого глаза.

Лечение: показано назначение общего противовоспалительного и десенсибилизирующего лечения, лечения зубов у стоматолога, общая гипотензивная терапия. Местно: инстилляциии атропина 1 %, адреналина 0,1 %, дексаметазона 3 раза в правый глаз. Субконъюнктивальные инъекции смеси этих веществ первый день два раза, затем — 1 раз ежедневно. Если в течение недели передние синехии не будут разорваны и зрачок не расширится, показано проведение лазерной иридэктомии (периферической).

Ответ к задаче 3

Диагноз: Закрытоугольная форма глаукомы. Начальная стадия, с умеренно повышенным ВГД в правом и высоким ВГД в левом глазу. Картина подострого приступа (продромального периода).

Рекомендации: поскольку блок угла функциональный, показано проведение периферической иридэктомии.

Ответ к задаче 4

Больному можно поставить диагноз вторичной фактопической глаукомы на почве травматического подвывиха хрусталика. Ему необходимо провести ультразвуковое исследование. Необходимо закапать в глаз 40 % раствор глюкозы для снятия отека роговицы и осмотра глубжележащих отделов глаза.

Ответ к задаче 5

Диагноз: вторичная посттравматическая фактопическая глаукома. Рекомендации: показано хирургическое лечение - лэнсэктомия.

Ответ к задаче 6

Диагноз: острый приступ глаукомы правого глаза.

Лечение: необходимо провести медикаментозное купирование приступа. Если приступ не купируется в течение 12 часов, необходимо проведение хирургического лечения. Поскольку блок угла функциональный, то операцией выбора является периферическая иридэктомия. Так как в левом глазу угол закрыт, он

также предрасположен к острому приступу глаукомы. Показана периферическая иридэктомия.

Ответ к задаче 7

Диагноз: острый приступ вторичной глаукомы (перезрелая катаракта). Лечение: показано удаление катаракты.

Ответ к задаче 8

Педиатр заподозрил врожденную глаукому.

Ответ к задаче 9

Диагноз: врожденная глаукома обоих глаз.

Рекомендации: необходимо хирургическое лечение.

Ответ к задаче 10

Диагноз: у больного начальная открытоугольная глаукома с нормальным ВГД, нестабилизированная.

Рекомендации: в связи с тем, что у больного ухудшились показатели гидродинамики, увеличивается экскавация диска зрительного нерва, появились парacentральные скотомы, показано хирургическое лечение.

«ЗАБОЛЕВАНИЯ ЗРИТЕЛЬНОГО НЕРВА»

Ответ к задаче 1

Диагноз: ретробульбарный токсический неврит.

Рекомендации: необходимо исследовать поле зрения; наличие центральной скотомы поможет поставить правильный диагноз.

Ответ к задаче 2

Диагноз: ретробульбарный неврит.

Рекомендации: исключить контакт со свинцом.

Ответ к задаче 3

Диагноз: ретробульбарный неврит на почве рассеянного склероза. Для него характерно ремитирующее течение.

Рекомендации: необходима консультация невропатолога.

«ТРАВМЫ ОРГАНА ЗРЕНИЯ»

Ответ к задаче 1

Диагноз: гемофтальм.

Ответ к задаче 2

Диагноз: перелом основания черепа.

Лечение: необходимы сердечно-сосудистые средства, дегидратация, защитная асептическая повязка; транспортировка лежа на боку в неврологический стационар.

Ответ к задаче 3

Диагноз: подвывих хрусталика.

Ответ к задаче 4

Диагноз: травматическая катаракта.

Ответ к задаче 5

Диагноз: разрыв сетчатки в макулярной области. Срочно направить к офтальмологу.

Ответ к задаче 6

Диагноз: в данном случае, глазное яблоко могло сместиться в гайморову пазуху.

Ответ к задаче 7

Диагноз: перелом стенок глазницы, перелом основания черепа.

Ответ к задаче 8

Диагноз: перелом верхней челюсти.

Ответ к задаче 9

Диагноз: синдром верхней глазничной щели.

Ответ к задаче 10

Диагноз: развился гнойный иридоциклит.

Ответ к задаче 11

Диагноз: Сидероз.

Больного необходимо было показать офтальмологу. Необходимо направить в консультативный глазной центр, где сделают рентгеновское исследование, проведут УЗИ, МРТ и решат вопрос о возможности удаления железного осколка из глаза.

Ответ к задаче 12

Диагноз: возможно симпатическое воспаление. Предполагает сделать энуклеацию.

Ответ к задаче 13

Диагноз: электроофтальмия.

Лечение: холодные примочки, в глаз закапать 0,25% р-р дикаина, 30 % р-р альбуцида, дезинфицирующие капли и мазь; рекомендовать продолжать лечение дома и на следующий день, если явления раздражения глаза будут сохраняться, необходимо обратиться к офтальмологу в районную поликлинику.

Ответ к задаче 14

Диагноз: проникающее ранение склеры с выпадением внутренних оболочек глаза. Судя по отсутствию рефлекса с глазного дна, имеется гемофтальм.

Лечение: необходимо наложить асептическую бинокулярную повязку, ввести в/м антибиотики, ПСС, дать сердечные, успокаивающие средства и в горизонтальном положении направить в офтальмологический стационар.

Ответ к задаче 15

Диагноз: имеется тяжелый химический (щелочной) ожог правого глаза и средней степени ожог левого глаза.

Лечение: необходимо обильно, но очень осторожно промыть оба глаза водой, закапать дезинфицирующие капли, заложить дезинфицирующую глазную мазь; ввести ПСС или столбнячный анатоксин, назначить сердечные и обезболивающие средства; направить в офтальмологический стационар.

Ответ к задаче 16

Диагноз: ожог химический (кислотой), средней тяжести.

Лечение: необходимо еще раз промыть водой, закапать в глаза 30 % раствор альбуцида, заложить Корнерегель®, Солкосерил® гель. Направить больного в офтальмологическую клинику.

Ответ к задаче 17

Диагноз: медикаментозный ожог (щелочной).

Рекомендации: необходимо обильное и длительное промывание водой, закапывание дезинфицирующих капель и закладывание дезинфицирующей мази. Далее - лечение у окулиста.

Ответ к задаче 18

Диагноз: ожог химическим карандашом.

Лечение: следует обильно промыть глаз водой с целью удаления из конъюнктивального мешка находящихся в нем частиц штифта. Вывернуть веки и тщательно удалить все частицы. В конъюнктивальный мешок заложить Корнергель®, Солкосерил® гель. Промывать до исчезновения окрашивания промывной жидкости. Больного должен осмотреть окулист, т. к. имеется щелочной ожог.

Ответ к задаче 19.

В конъюнктивальный мешок закапать 0,5 % р-р дикаина, 30 % р-р сульфацил-натрия, заложить за веки 10 % мазь альбуцида или 1 % тетрациклиновую, или 1 % эритромициновую мазь, или 1—5 % эмульсию синтомицина. Пузыри на коже осторожно срезать, раневую поверхность смазать любой из вышеперечисленных мазей. Ввести ПСС. Дать сердечные, успокаивающие и больного госпитализировать.

Ответ к задаче 20.

Необходимо тщательно осмотреть глазное яблоко и, если оно цело, закапать 30 % р-р сульфацил-натрия, наложить стерильную монокулярную повязку, ввести ПСС и сделать инъекцию антибиотика широкого спектра действия. Ребенка направить в офтальмологическое отделение детской больницы.

ЛИТЕРАТУРА

Основной список:

1. Англо-русский медицинский энциклопедический словарь.- Stedman's Medical Dictionary /Под ред. акад. РАМН А.Г. Чучалина. - М.: ГОЭТАР Медицина, 2005.
2. Атлас по офтальмологии/ Олвэрд У.Л.М., Лонгмуа Р.А.; Пер. с англ. Н.Е. Морозовой. – М.:ГЭОТАР-Медиа, 2013.–120 с.
3. Глаукома. Ри Д. Дж. Перевод с англ./ Под ред. С.Э. Аветисова, В.П. Еричева. 2010. – 472 с.: ил. (Серия «Атласы по офтальмологии»).
4. Клинический атлас патологического глазного дна. – 4-е изд., стр. – М.: ГЭОТАР-Медиа, 2013. - 120 с.: ил.
5. Наглядная офтальмология: учебное пособие. Олвер Д., Кессиди Л. Перевод с англ. Т.Е. Егорова/ Под ред. Е.А. Егорова. 2009-128 с.: ил.
6. Офтальмология / под ред. Е. И. Сидоренко: учеб. – М.: ГЭОТАР-Медиа, 2007. – 408 с.
7. Офтальмология [Электронный ресурс] : учеб. / под ред. Е.И. Сидоренко. - 3-е изд., испр. и доп. - М. : ГЭОТАР-Медиа, 2013. - 640 с. – Режим доступа:
<http://www.studentlibrary.ru/book/ISBN9785970418499.html?SSr=010133795e10347d1d7f57828011959>
8. Офтальмология [Электронный ресурс]: учеб. / Х.П. Тахчиди, Н.С. Ярцева, Н.А. Гаврилова, Л.А. Деев. - М. : ГЭОТАР-Медиа, 2011. - 544 с. – Режим доступа:
<http://www.studentlibrary.ru/book/ISBN9785970418208.html?SSr=010133795e10347d1d7f57828011959>
9. Офтальмология в вопросах и ответах: учебное пособие. Гаврилова Н.А., Гаджиева Н.С., Иванова З.Г. и др./ Под ред. Х.П. Тахчиди. 2009. – 336 с.
10. Офтальмология: учебник/Под ред. Е.И. Сидоренко. – 3-е изд., испр. и доп. 2013. – 640 с.: ил.
11. Роговица. Рапуано К.Дж., Хенг В. Перевод с англ./Под ред. А.А. Каспарова. 2010.-320 с: ил. (Серия «Атласы по офтальмологии»).

12. Cambridge International Dictionary of English. - Cambridge University Press, 2005.
13. Nema H.V. «Textbook of ophthalmology» Jaypee Brothers. New Delhi, 2008.

Дополнительный список:

14. Манипуляционная техника исследований при глазных заболеваниях [Текст] : учеб. пособие для студ. вузов / Л.П. Чередниченко, Л.А. Семик, М.Л. Чередниченко, Л.В. Яковлева, Г.В. Кореньяк. - Ставрополь: Изд-во СтГМА, 2010. – 78 с.
15. Неотложная офтальмология [Текст] : учеб. пособие / под ред. Е.А. Егорова. - М.: ГЭОТАР-Медиа, 2006. - 184 с.
16. Неотложная офтальмология [Электронный ресурс]: учеб. пособие / под ред. Е.А. Егорова. - М.: ГЭОТАР-Медиа, 2006. - 184 с.- Режим доступа: <http://www.studentlibrary.ru/book/ISBN5970402613.html?SSr=010133795e10347d1d7f57828011959>
17. Офтальмология [Электронный ресурс]: учеб. / В.Н. Алексеев, Ю.С. Астахов, С.Н. Басинский и др.; под ред. Е.А. Егорова. - М.: ГЭОТАР-Медиа, 2010. - 240 с. – Режим доступа: <http://www.studentlibrary.ru/book/ISBN9785970414774.html?SSr=010133795e10347d1d7f57828011959>
18. Учебно-методическое пособие по офтальмологии для студентов леч. факультета. – Ставрополь: СтГМА, 2008. – 36 с.
19. Учебно-методическое пособие по офтальмологии для студентов лечебного факультета [Текст] / сост.: Л.П. Чередниченко, Г.В. Кореньяк, М.Л. Чередниченко, Н.А. Рогова. - Ставрополь: Изд.СГМА, 2011.

Электронные источники учебной информации:

20. “Банк нормативных документов” на сайте Минздравсоцразвития <http://www.minzdravsoc.ru/docs>

21. “Каталог медицинских ресурсов” (г. Москва) на Русском Медицинском Сервере <http://dir.rusmedserv.com/>
22. Cosilium Medicum — некоторые зарубежные медицинские поисковые системы
23. Cosilium Medicum — некоторые зарубежные предметные медицинские тематические каталоги http://www.consilium-medicum.com/index/navigator/med_catalogs.shtml
24. Doktor.ru <http://www.doktor.ru/>
25. http://www.consilium-medicum.com/index/navigator/search_eng.shtml
26. IT Medical — медицинская библиотека <http://www.it-medical.ru/>
27. Med2000.ru <http://www.med2000.ru/>
28. Meddesk.ru <http://www.meddesk.ru/>
29. MedFind <http://medfind.ru/>
30. Medi.ru — подробно о лекарствах <http://medi.ru/>
31. Medinfo.ru <http://www.medinfo.ru>
32. MedLib — медицинская библиотека <http://med-lib.ru/>
33. MedLinks.ru <http://www.medlinks.ru/>
34. MedMax.ru <http://www.medmax.ru/>
35. MED-портал <http://www.medportal.ru/>
36. Nedug.ru <http://www.nedug.ru/>
37. Searchmed.ru <http://www.searchmed.ru/>
38. Webmedinfo — каталог книг, программ, рефератов по медицине <http://www.webmedinfo.ru/>
39. Адреса российских медицинских сайтов <http://www.med.ru/LINKS/>
40. Ваш медицинский агент <http://medagent.ru/>
41. Википедия — Медицина <http://ru.wikipedia.org/wiki/медицина>
42. Всероссийский медицинский портал <http://www.bibliomed.ru/>
43. Градусник.ру <http://www.gradusnik.ru/>

44. Доктор Мед <http://www.drmed.ru/modules.php?name=Topics>
45. Каталог Wolist — раздел “Медицина и здоровье”
<http://www.wolist.ru/cat/c/3820>
46. Медицина Москвы <http://mosmed.info/>
47. Медицинская информационная сеть <http://www.medicinform.net/>
48. Медицинский Интернет-центр 03 <http://www.03.ru/>
49. Медицинский рынок <http://www.mr.ru/>
50. Меднавигатор.ru <http://www.mednavigator.ru/>
51. Медпоиск.ру <http://www.medpoisk.ru>
52. Медработники <http://medrabortniki.info/>
53. МИР — Медицинские интернет-ресурсы на сайте “МедИнформКонсалтинг” <http://www.it2med.ru/mir.html>
54. Посольство медицины <http://www.medicus.ru/>
55. Профильный каталог статей <http://www.infamed.com/katalog/>
56. Русский медицинский журнал — каталог статей
<http://www.rmj.ru/articles.htm>
57. Русское медицинское обозрение
<http://ruscience.newmail.ru/medicine/1med.htm>